UNIVERSITÄT BERN

UNIVERSITÄTSKLINIK FÜR KINDERCHIRURGIE
MINI-SYMPOSIUM

Häufige Frakturen der oberen Extremität

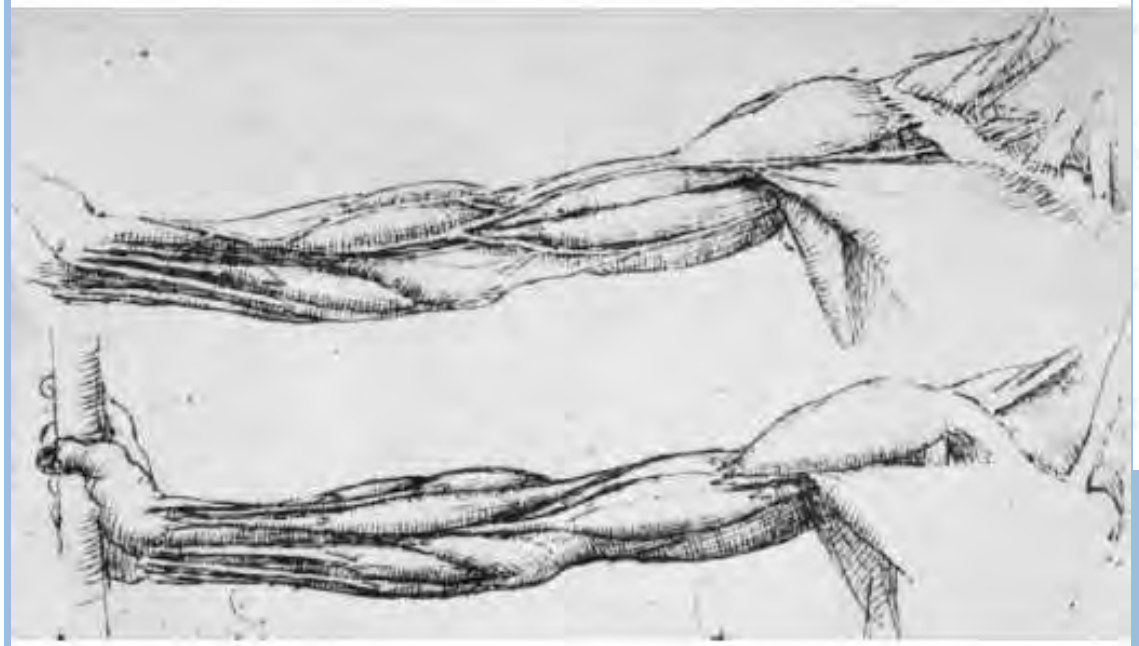

Donnerstag 17.05.2018
16:00-19:00
Kursraum 1, Stock A, Kinderklinik, Inselspital Bern

16:05	**Schlüsselbeinfrakturen** Dr. Nadine Kaiser
16:30	**Suprakondyläre Humerusfrakturen** PD Dr. Thoralf Liebs
17:00	**Unterarmfrakturen** Dr. Kai Ziebarth
17:30	**Handfrakturen** Dr. Andreas Bartenstein
Ca. 18:00	Apéro

Kinderorthopädie/Traumatologie

UNIVERSITÄT BERN

Zahlreiche Publikationen/Jahr

Vorträge/Faculty weltweit

Frakturprojekt Inselspital:

Gesundheitsbezogene Lebensqualität bei Kindern nach Frakturen (Wissenschaftliche Leitung PD. Dr. Med Th. Liebs)

www.kinderortho-bern.ch

UNIVERSITÄT BERN

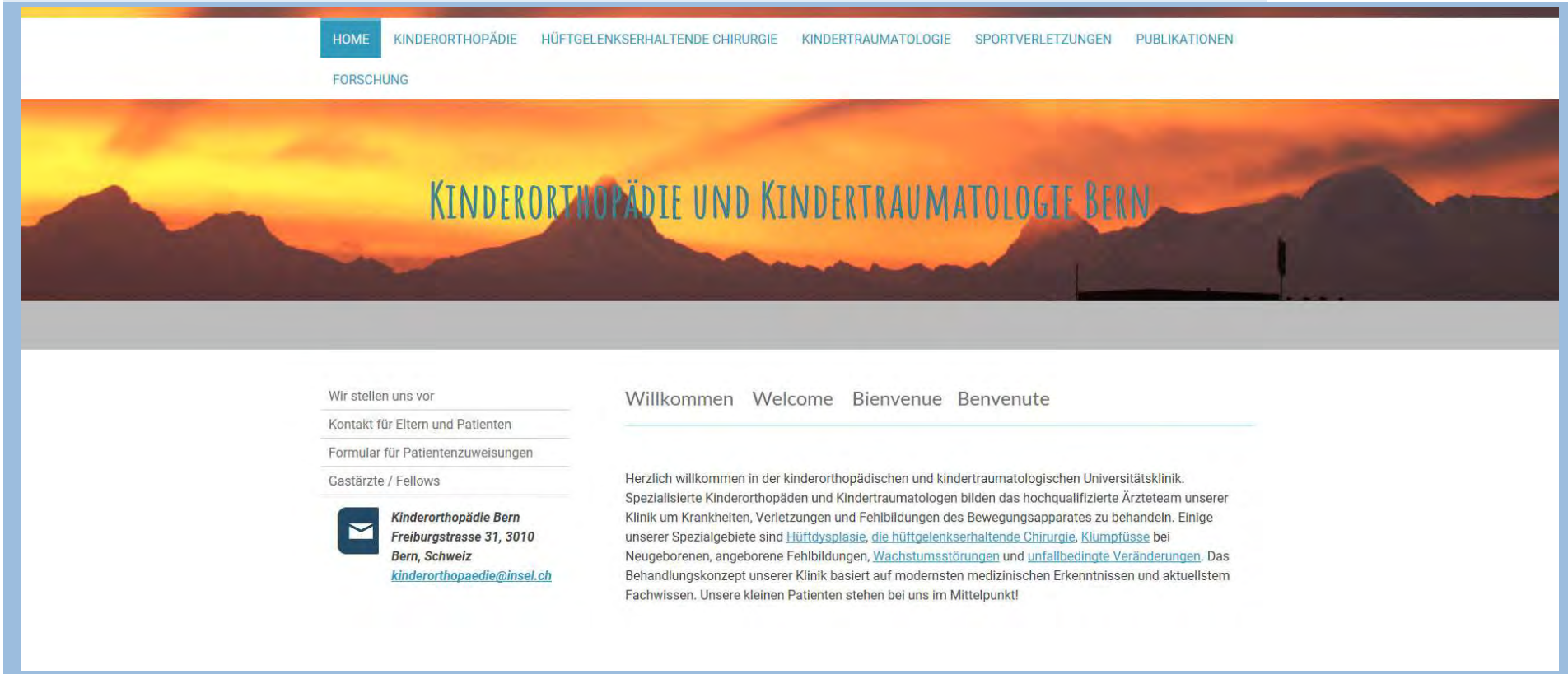

www.kinderortho-bern.ch

UNIVERSITÄT BERN



- Unsere Traumasprechtunde
- Konservative Behandlung
- operative Versorgung mit Titannägeln (ESIN)
- operative Versorgung mit Kirschnerdrähten
- operative Versorgung mit Fixateur Externe

Kinderorthopädie Bern
Freiburgstrasse 31, 3010
Bern, Schweiz
kinderorthopaedie@insel.ch

Kindertraumatologie

Hier finden Sie Informationen zu folgenden Themen:

- Ablauf unserer ***Trauma-Sprechstunde***
- Was ist eine konservative Behandlung?
- Was ist eine operative Versorgung mittels ESIN?
- Was ist eine operative Versorgung mit Kirschnerdrähten?
- Was ist ein Fixateur externe?

Häufige Fragen

UNIVERSITÄT BERN

- Wann röntgen? Wann nachröntgen?
- Wann welchen Gips und für wie lange?
- Welche Fraktur muss man reponieren/operieren?
- Welche Fraktur wann kontrollieren?
- Welche Fraktur besser in die Klinik schicken?
- Welche Nachbehandlung ist nötig?

Ziel

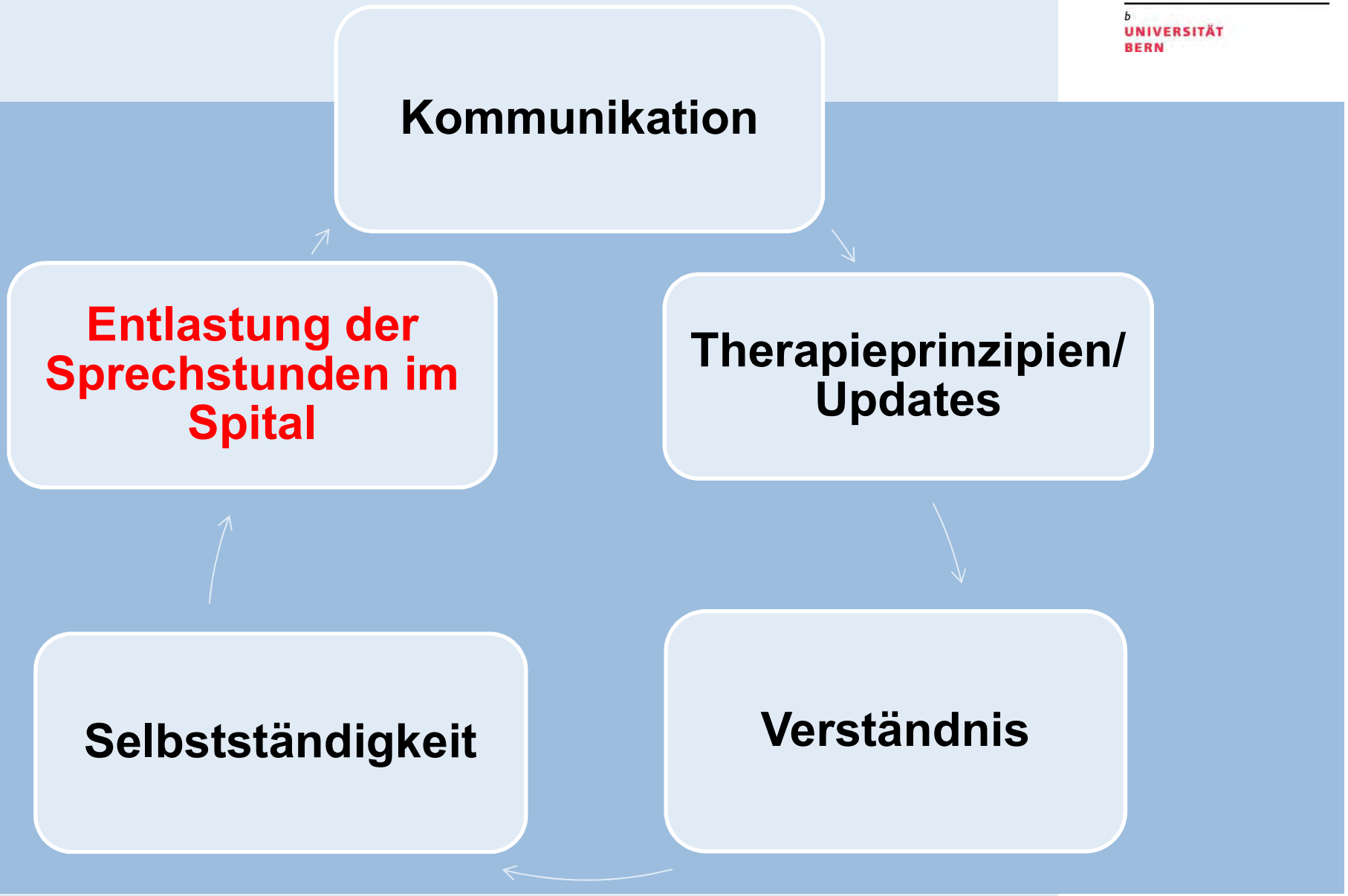

UNIVERSITÄT BERN

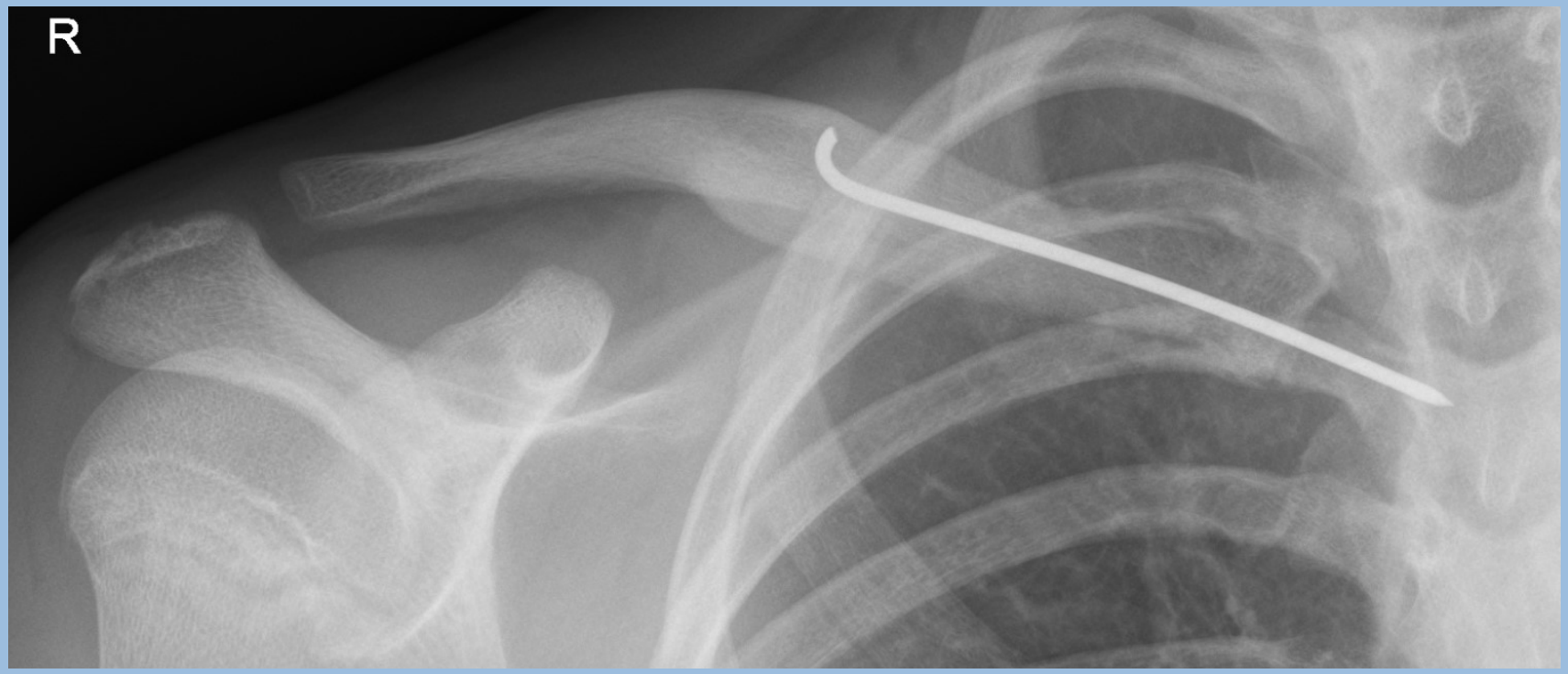
R

Vorderarmfrakturen

Kai Ziebarth
Leiter Kinderorthopädie/Traumatologie
Universitätsklinik für Kinderchirurgie
Inselspital
Freiburgstrasse
3010 Bern
kai.ziebarth@insel.ch;
kinderorthopaedie@insel.ch

Vorderarm

UNIVERSITÄT BERN

Proximaler Vorderarm:

Olecranon

Radius Hals/Kopf

Proc. Coronoideus

Monteggia/Aequivalent

Schaft:

Diaphyse

Monteggia

Metaphyse

Inzidenz

UNIVERSITÄT BERN

38% aller kindl. Frakturen betreffen den Vorderarm:
(Marzi,Kindertraumatologie)

9.5-13.4% Schaft
- 66.7% distaler Schaft
- 29.4% Midschaft
- 3.9% proximaler Schaft

19.4% Metaphysäre Frakturen

1.35% Monteggia Fraktur

< 1% Galeazzi Fraktur

Mechanismus

- Sport
- Zuhause/Freizeit
- Nur 5% im Strassenverkehr

(Dietz, Praxis der Kinder und Jugendtraumatologie)



Klassifikation

- Lokalisation (proximal,midschaft,distal)
- Frakturtyp:

komplett	spiral/quer
	schräg
	Trümmer
inkomplett	bowing
	Wulst
	Grünholz

AO Pediatric Comprehensive Classification of Long-Bone Fractures (PCCF)

AOTRAUMA

UNIVERSITÄT BERN

21-E Proximal epiphyseal fractures

Simple	Multifragmentary	Simple	Multifragmentary

Isolated fractures of the radius

21r-E/1.1 I

Epiphysiolysis, SH I, no angulation and no displacement

21r-E/2.1 I | **21r-E/2.2 I**

Epiphysiolysis with metaphyseal wedge, SH II, no angulation and no displacement

21r-E/1.1 II

Epiphysiolysis, SH I, angulation with displacement of up to half of the bone diameter

21r-E/2.1 II | **21r-E/2.2 II**

Epiphysiolysis with metaphyseal wedge, SH II, angulation with displacement of up to half of the bone diameter

21r-E/1.1 III

Epiphysiolysis, SH I, angulation with displacement of more than half of the bone diameter

21r-E/2.1 III | **21r-E/2.2 III**

Epiphysiolysis with metaphyseal wedge, SH II, angulation with displacement of more than half of the bone diameter

21r-E/3.1 | **21r-E/3.2**

Epiphyseal, SH III

21r-E/4.1 | **21r-E/4.2**

Epi-/metaphyseal, SH IV

21-M Proximal metaphyseal fractures

Simple	Multifragmentary	Simple	Multifragmentary

Isolated fractures of the radius

21r-M/2.1

Torus/buckle

21r-M/3.1 I | **21r-M/3.2 I**

Complete, no angulation and no displacement

21r-M/3.1 II | **21r-M/3.2 II**

Complete, angulation with displacement of up to half of the bone diameter

21r-M/3.1 III | **21r-M/3.2 III**

Complete, angulation with displacement of more than half of the bone diameter

Isolated fractures of the ulna

21u-M/2.1

Torus/buckle

21u-M/3.1 | **21u-M/3.2**

Complete

21u-M/6.1

Greenstick, dorsal radial head dislocation (Bado II)	Greenstick, lateral radial head dislocation (Bado III)

21u-M/7

Avulsion of the apophysis

22-D Diaphyseal fractures

Simple | Multifragmentary | Simple | Multifragmentary

Fractures of both bones

22-D/1.1

Bowing

22-D/4.1 | 22-D/4.2

Complete transverse (≤ 30°)

22-D/2.1

Greenstick

22-D/5.1 | 22-D/5.2

Complete oblique or spiral (> 30°)

Isolated fractures of the radius

22r-D/1.1

Bowing

22r-D/4.1 | 22r-D/4.2

Complete transverse (≤ 30°)

22r-D/2.1

Greenstick

22r-D/5.1 | 22r-D/5.2

Complete oblique or spiral (> 30°)

Simple | Multifragmentary | Simple | Multifragmentary

22r-D/7.1 | 22r-D/7.2

Galeazzi

Isolated fractures of the ulna

22u-D/1.1

Bowing

22u-D/4.1 | 22u-D/4.2

Complete transverse (≤ 30°)

22u-D/2.1

Greenstick

22u-D/5.1 | 22u-D/5.2

Complete oblique or spiral (> 30°)

22u-D/6.1 | 22u-D/6.2

Monteggia

b
UNIVERSITÄT
BERN

Wichtig für die Behandlung

UNIVERSITÄT BERN

- Alter des Patienten
- Lokalisation der Fraktur
- Restwachstum der naheliegenden Fugen
- Bewegungsrichtung des angrenzenden Gelenkes

Fugenverschluss

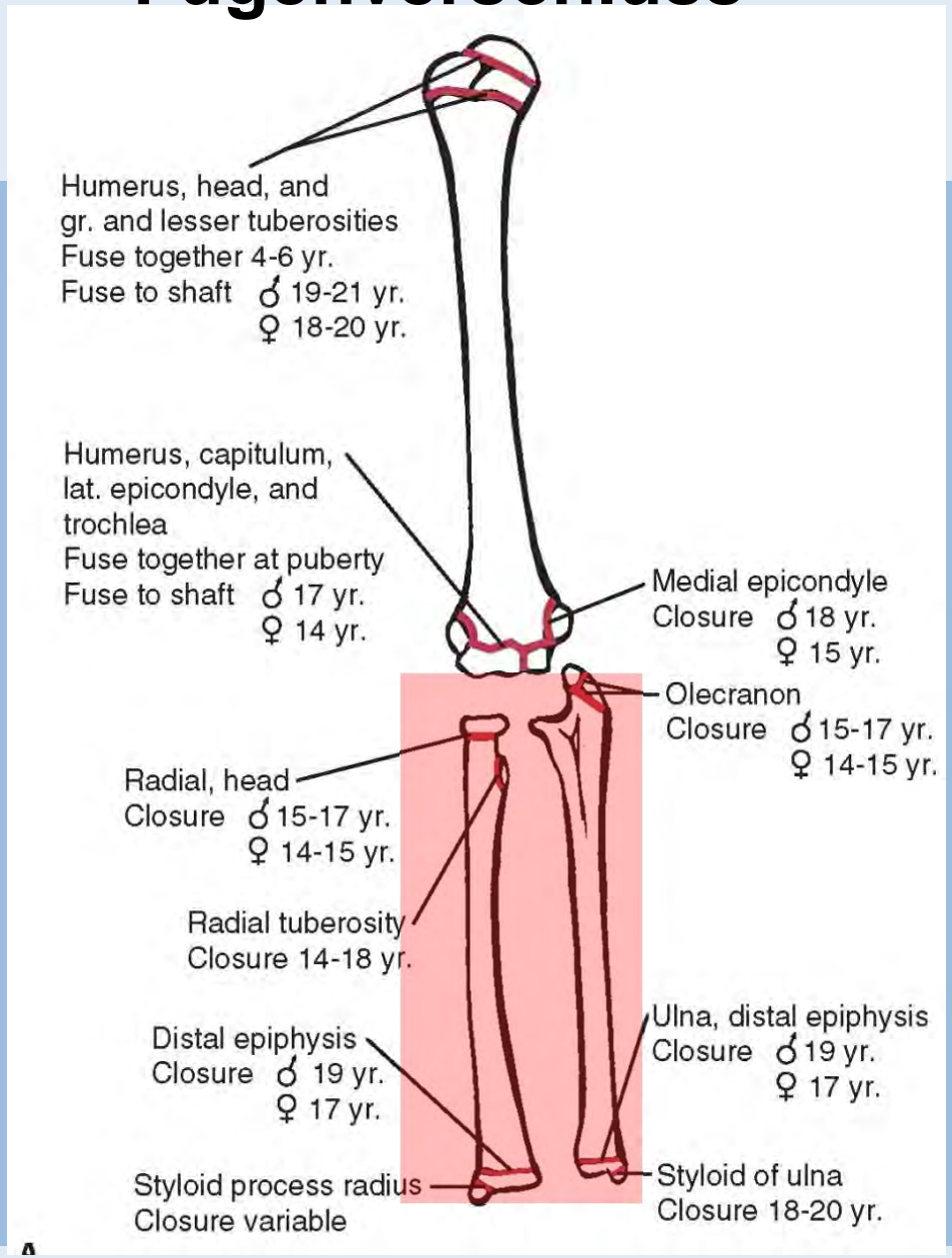

Exzentrisches Wachstum

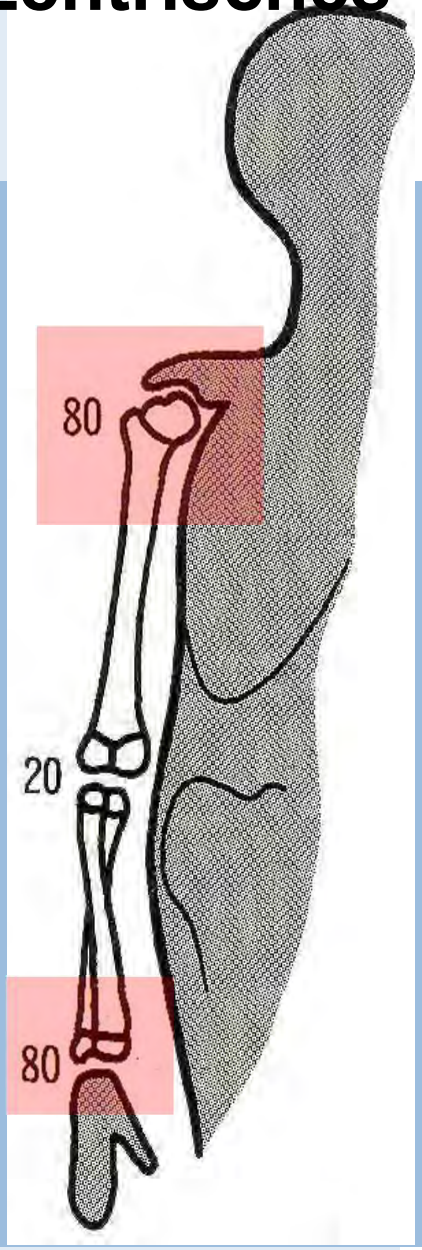

UNIVERSITÄT BERN

Olekranon

UNIVERSITÄT BERN

Avulsion :

-Apophysitis

-Stress (Sportler)

- komplett

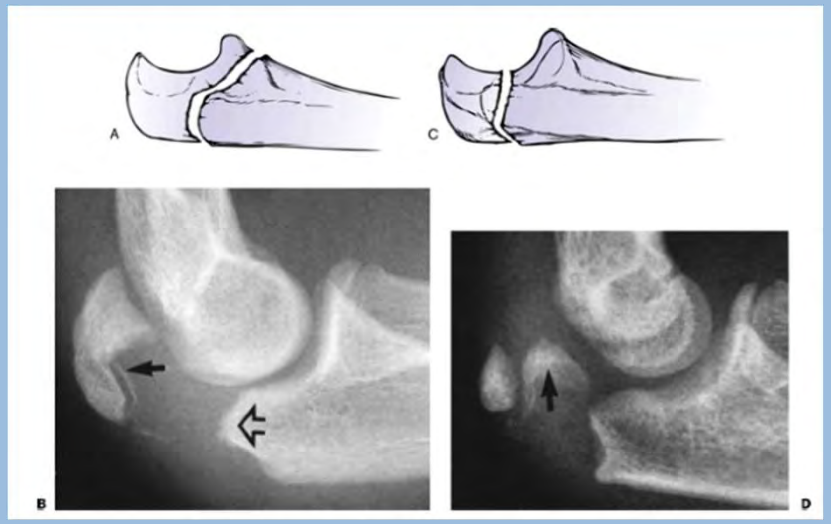

Metaphysäre Fraktur: (oft in Kombination mit Luxation oder Radiushalsfraktur)

Dickes Periost ⟹ wenig Dislokation

Intra/extraartikular

Flexion/Extension (varus/valgus)

Olekranon

UNIVERSITÄT BERN

Knabe 10 Jahre, ORIF Zuggurtung

Olekranon und Radiushals (undisloziert) bei Mädchen 4 Jahre

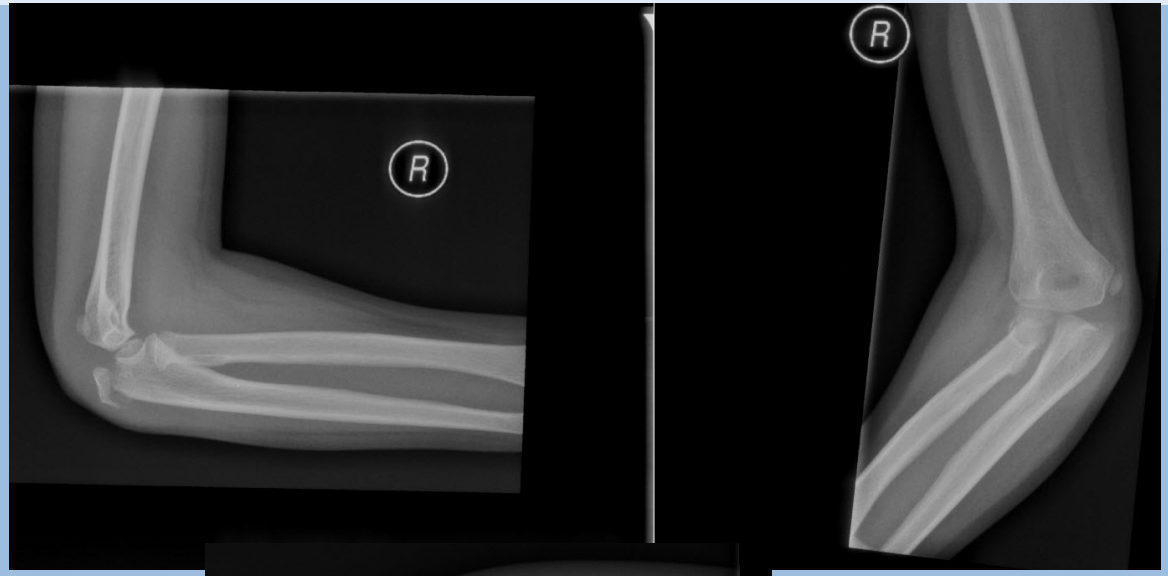

Metaphysäre FX, noch kein Epiphysenkern sichtbar (ab 8. LJ)

Ruhigstellung in Hyperflexion Trizeps bewirkt Zuggurtung

Konsolidation

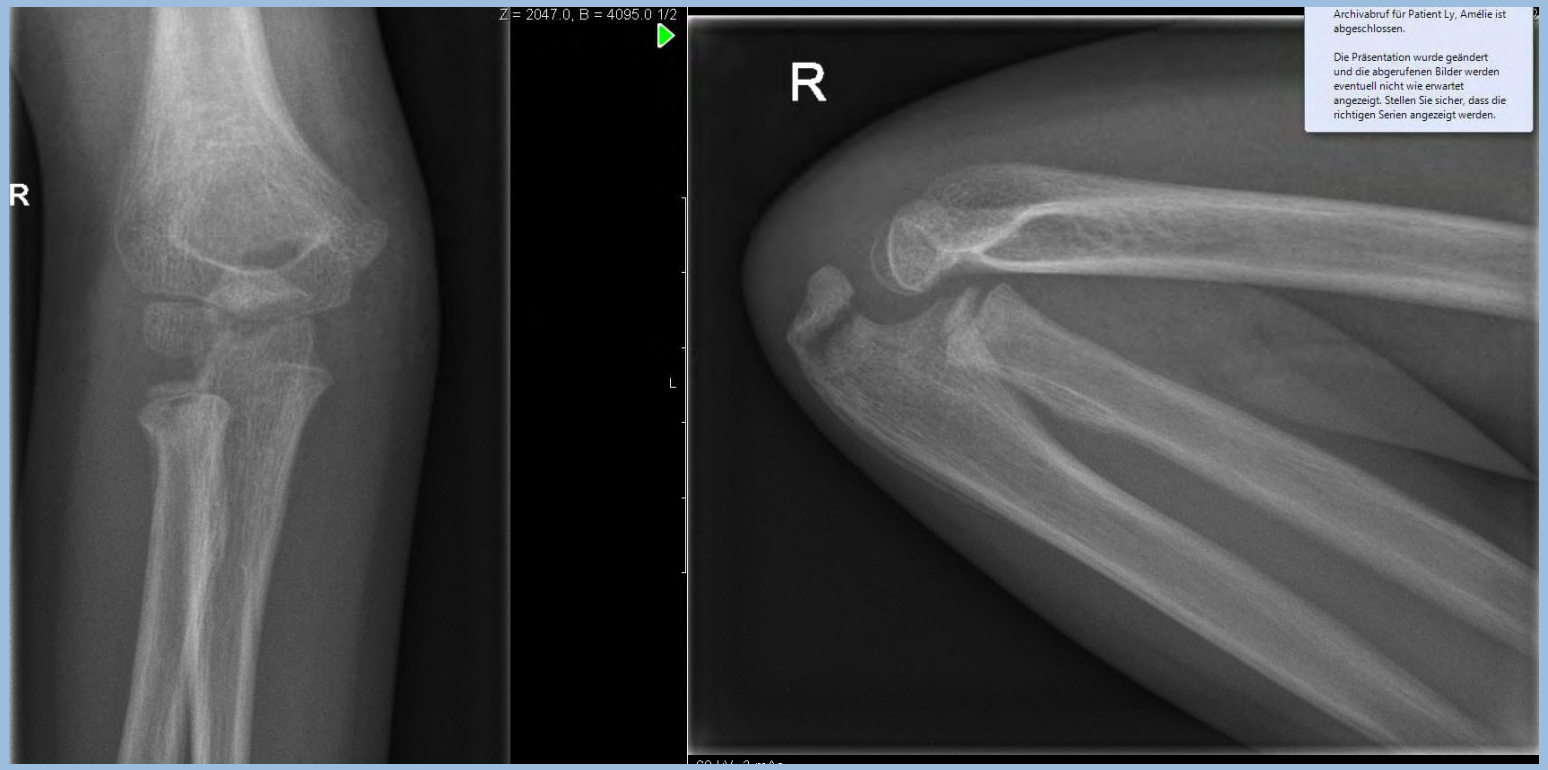

Kombination Olekranon und dislozierter Radiushals, Mädchen 10 Jahre

UNIVERSITÄT BERN

ESIN Radius

Konsolidation

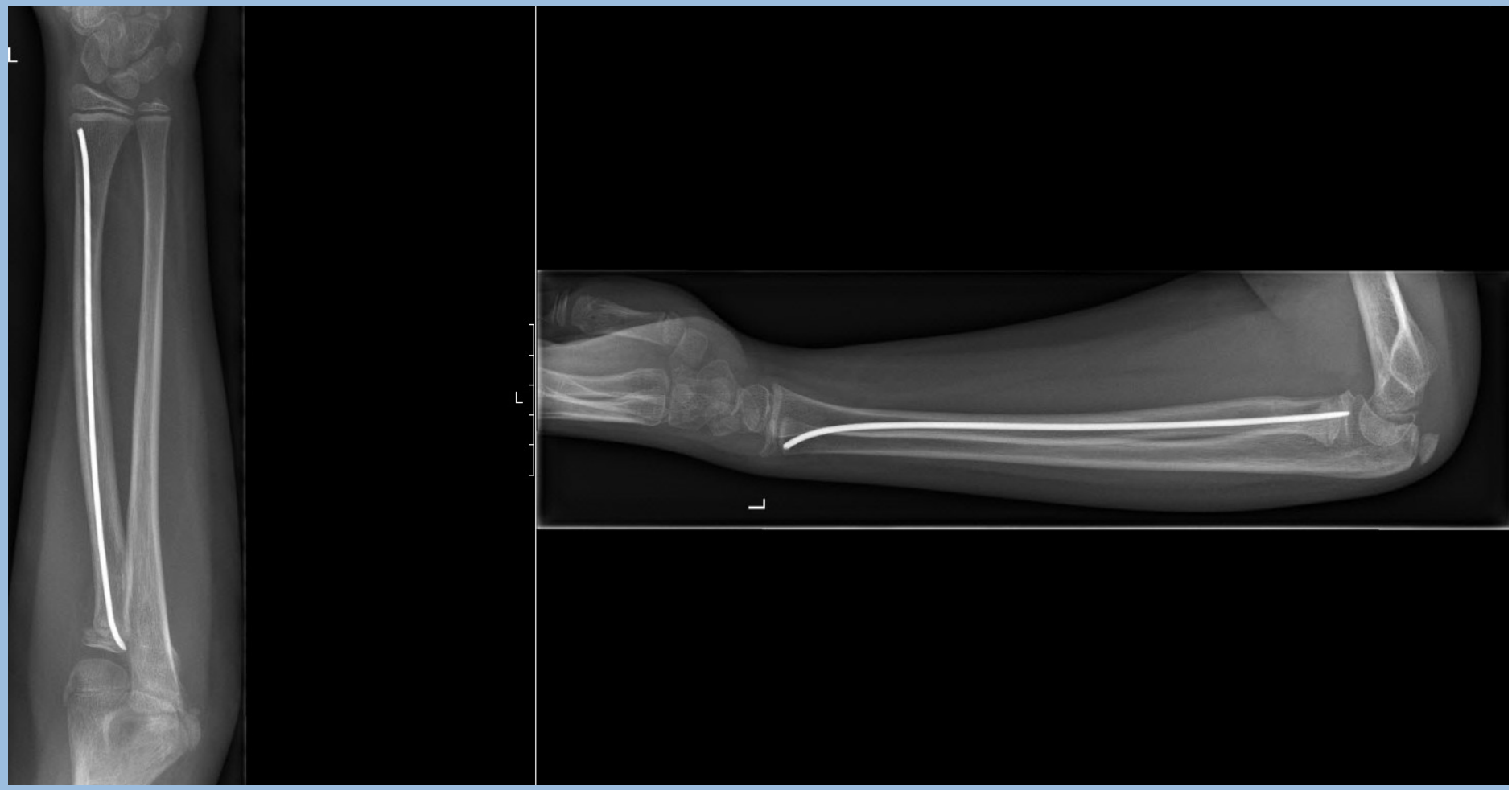

Behandlung Olekranon Frakturen

UNIVERSITÄT BERN

Avulsion (SH 1 Fx): Zuggurtung, Drähte, Schraube

Metaphysär:

Flexion Fraktur: **wenig Dislokation**: OA Gips

disloziert: Zuggurtung,Drähte,Schraube

Extensions- Fraktur:

Wenn Periost intakt Gips in Flexion (Zuggurtung durch Triceps)

Behandlung der anderen Verletzungen z.B. Radiushals

Intraartikuläre Stufe >2mm OP Indikation

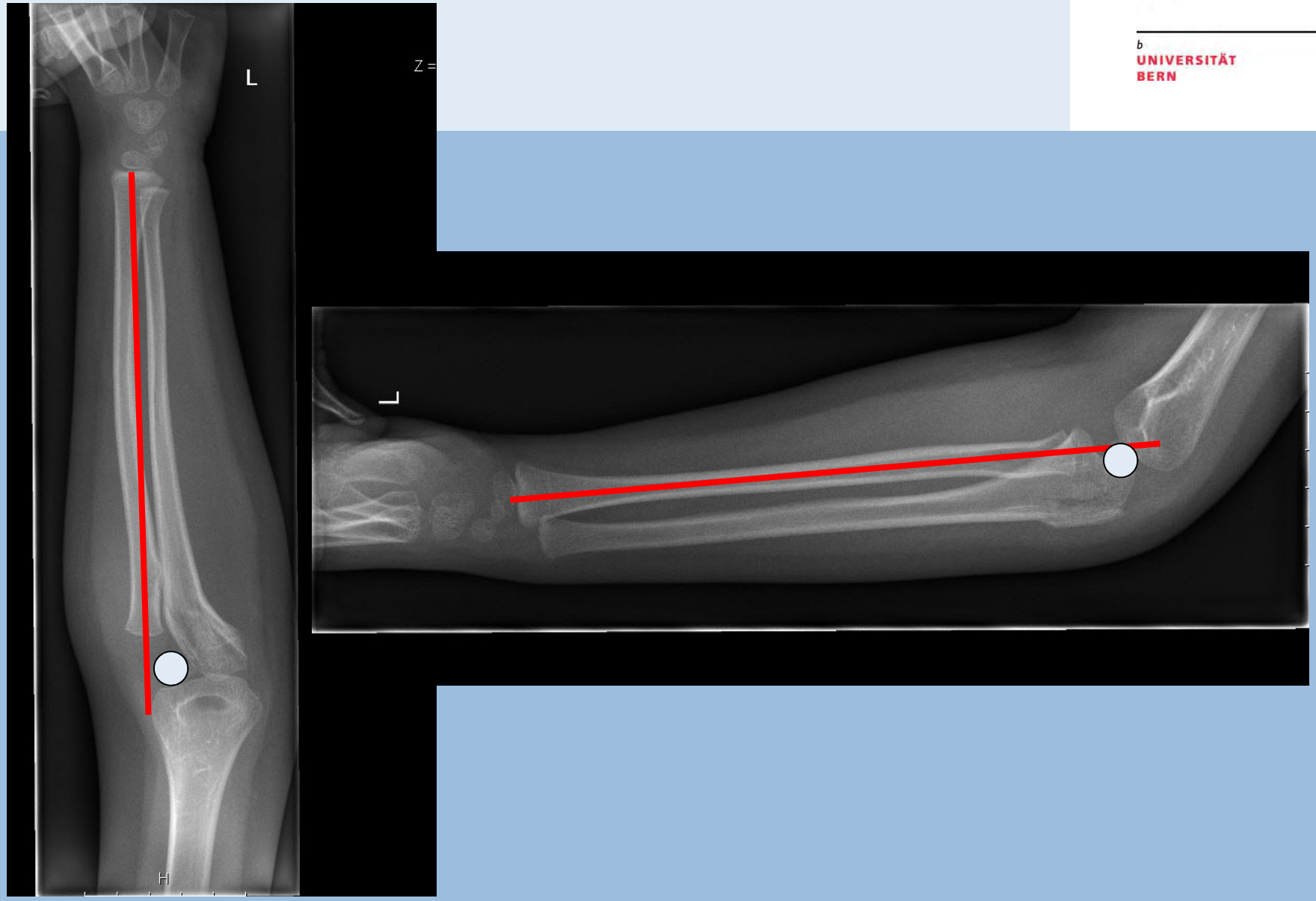
L
Z =
H

Cave Monteggia Äquivalent !!!

UNIVERSITÄT BERN

Metaphysäre Ulna/Olecranon Fraktur Extension Varus +

Radiuskopfluxation

Radiushals/Kopf Frakturen

UNIVERSITÄT BERN

- 4-14 LJ
- Kopf Frakturen selten (Epiphyse knorpelig)
- Häufig Radiushalsfrakturen
- Kapsel inseriert nur an 1/3 des Köpfchens

manchmal kein Fat Pad

Radiushals/Kopf Frakturen

UNIVERSITÄT BERN

- Radiologisch teilweise schwer zu erkennen (wenig Dislokation)

- Begleitverletzungen suchen (Olekranon,Monteggia etc.)

Frakturmuster

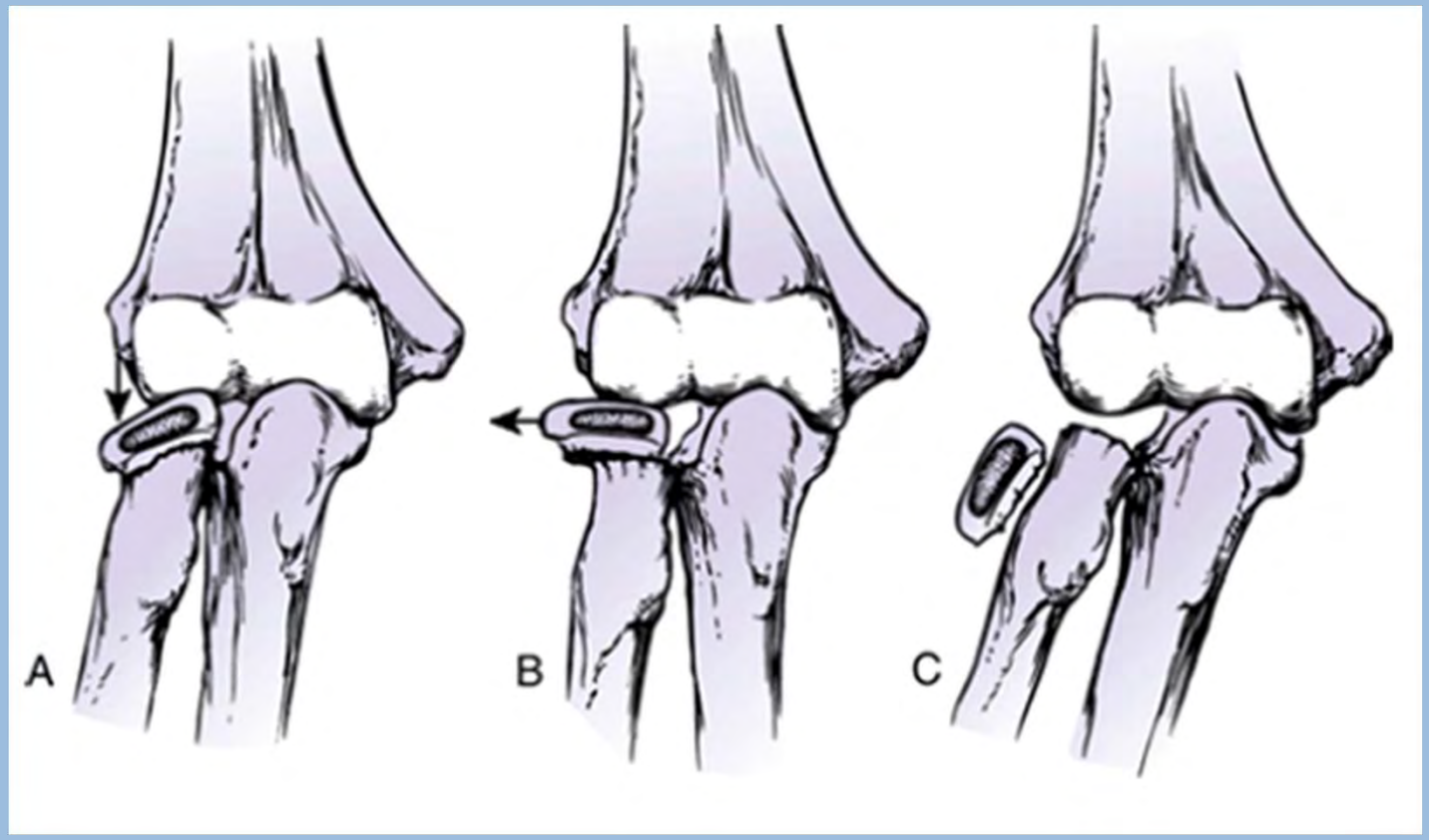

Behandlung

< 30 ° Angulation / keine Translation: OA Gips oder dorsale Schiene, 7-10 Tage, Frühmobilisation

>30° Angulation + Translation (<50% shaft) :

Geschlossene Reposition +/- Metaizeau technique (ESIN)

> 30° + Translation > 50% shaft: geschlossene Reposition (Joystick),offene Reposition,ESIN

Wenn ESIN Technik dann kein Gips!!!!

Mädchen 6 Jahre

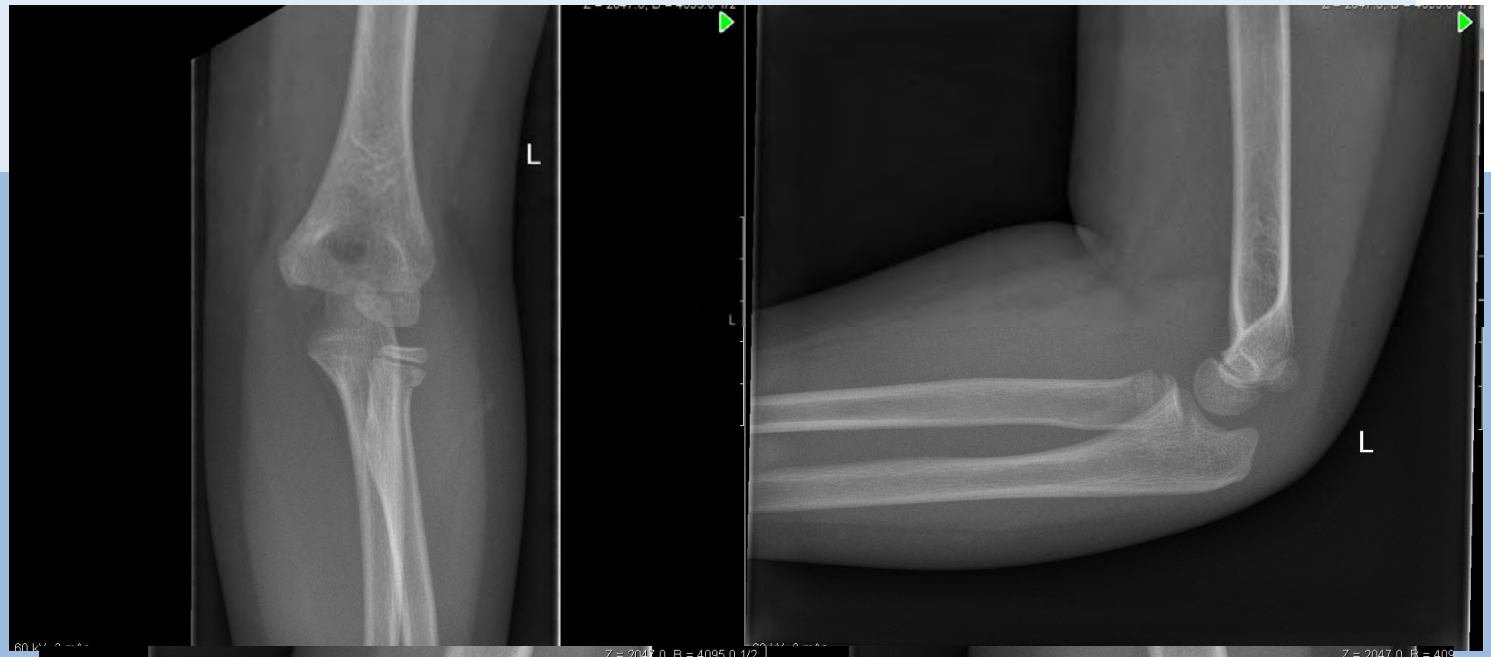

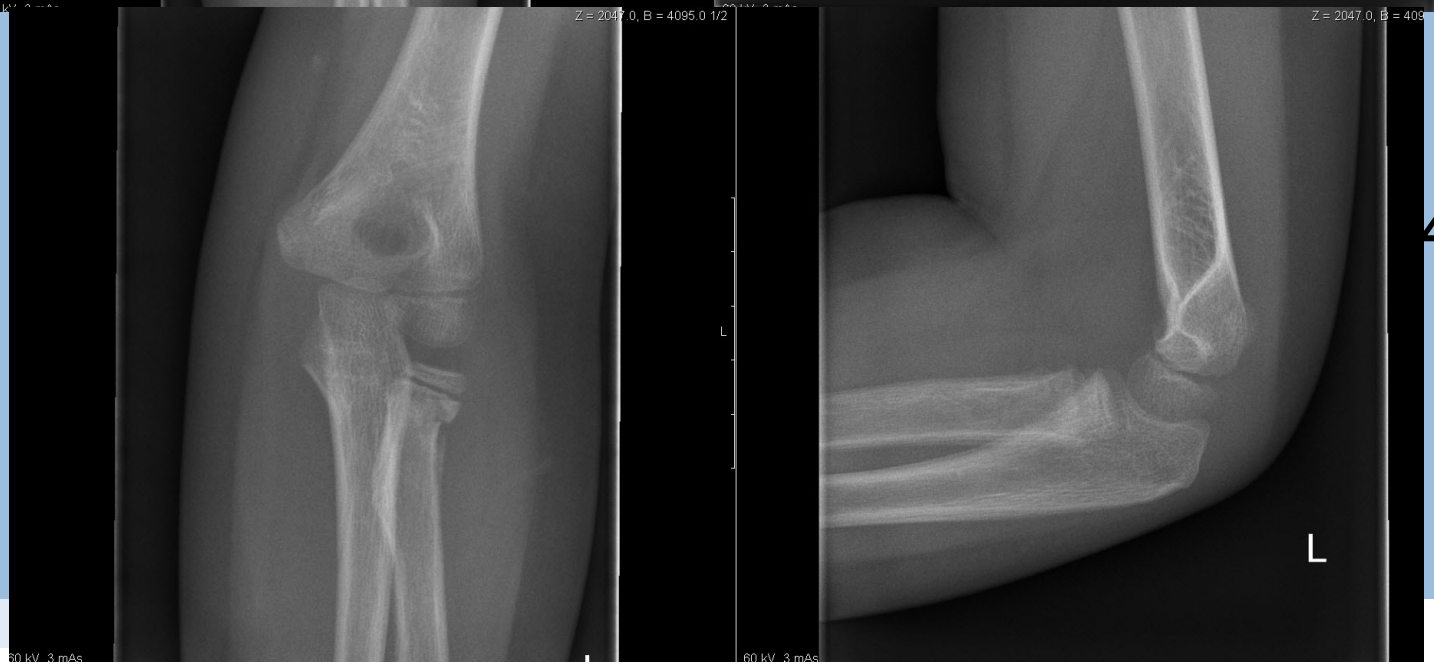

4 Wochen

Mädchen 11 J

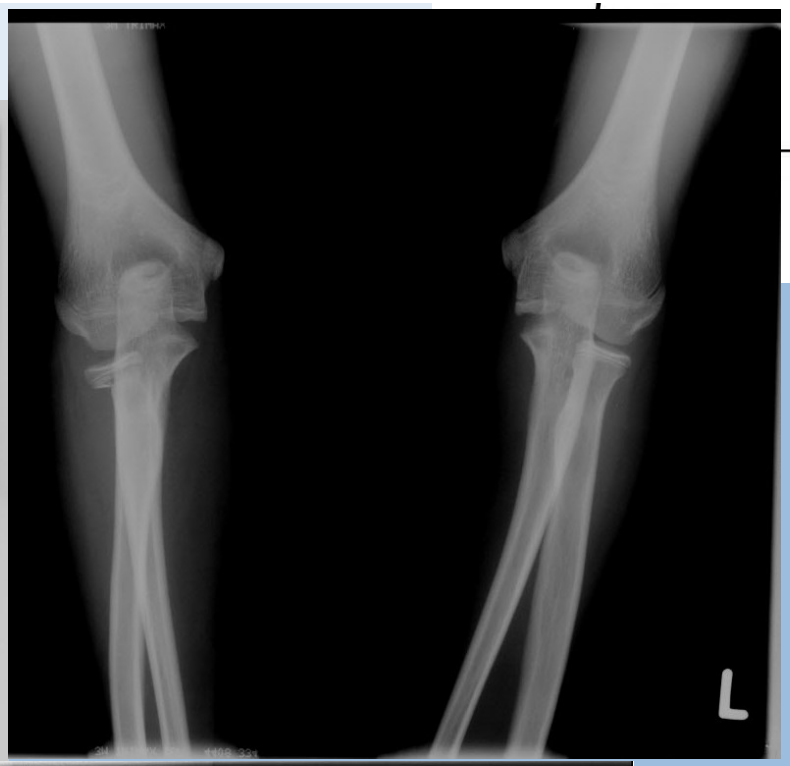

Mädchen 7 J

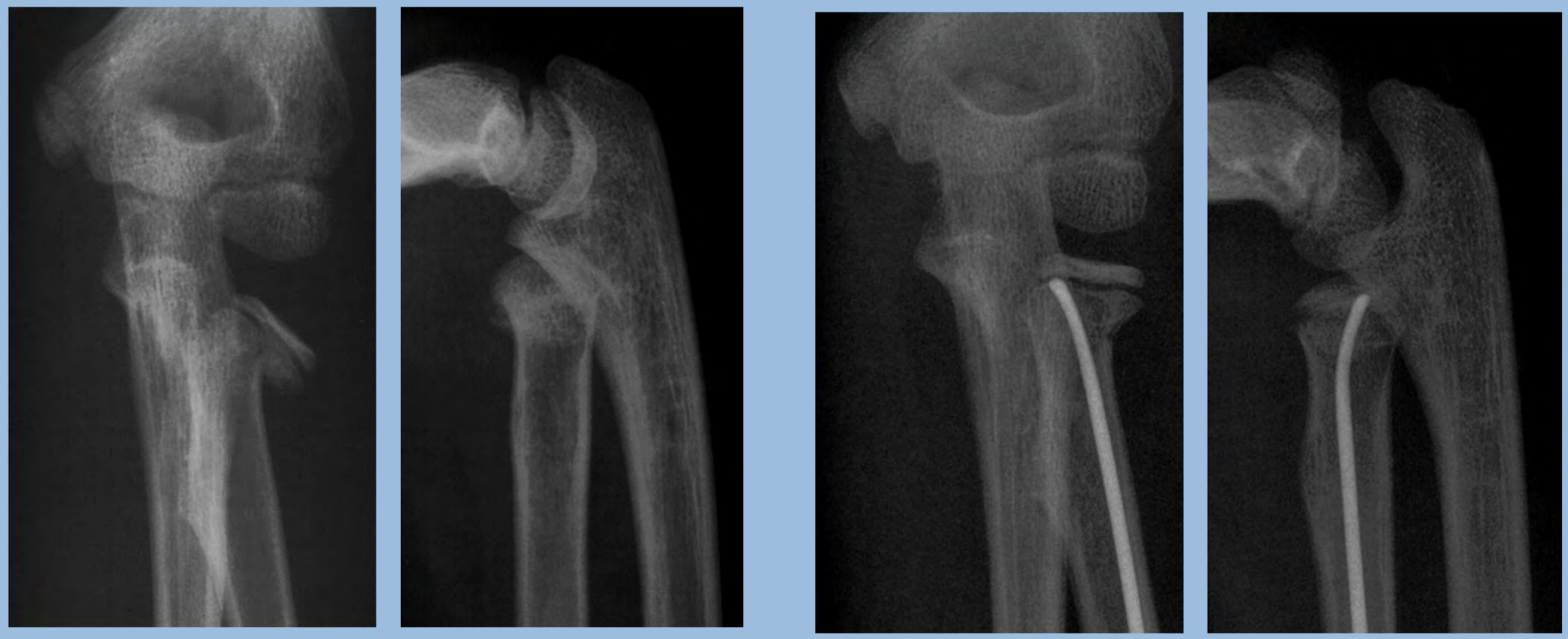

Geschlossene
Reposition+ESIN Technik

Coronoid Fraktur

UNIVERSITÄT BERN

- selten
- bis 6-8 LJ gemeinsame Epi-und Metaphyse vom Olekranon
- Kein sekundäres Ossifikationszentrum
- 2 Peaks für Verletzungen 8-9 LJ 12-14LJ

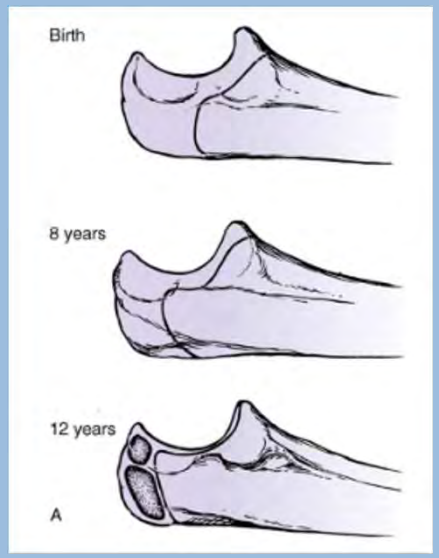

Coronoid Fraktur

UNIVERSITÄT BERN

- Kombiniert mit Luxation des Ellbogens
- „Isolierte“ Avulsion des M. brachialis
- Bei jungen Kindern manchmal assoziiert mit Extensions- Olekranon Verletzung

Klassifikation Regan and Morrey Classification and treatment of coronoid fractures ,Orthopedics 1992;15:845-848

Typ 1 Spitze des Coronoids

Typ 2 < 50%

Typ 3 > 50%

Konservativ
Coronoid Fx Type 1-2

UNIVERSITÄT BERN

Junge 14 LJ

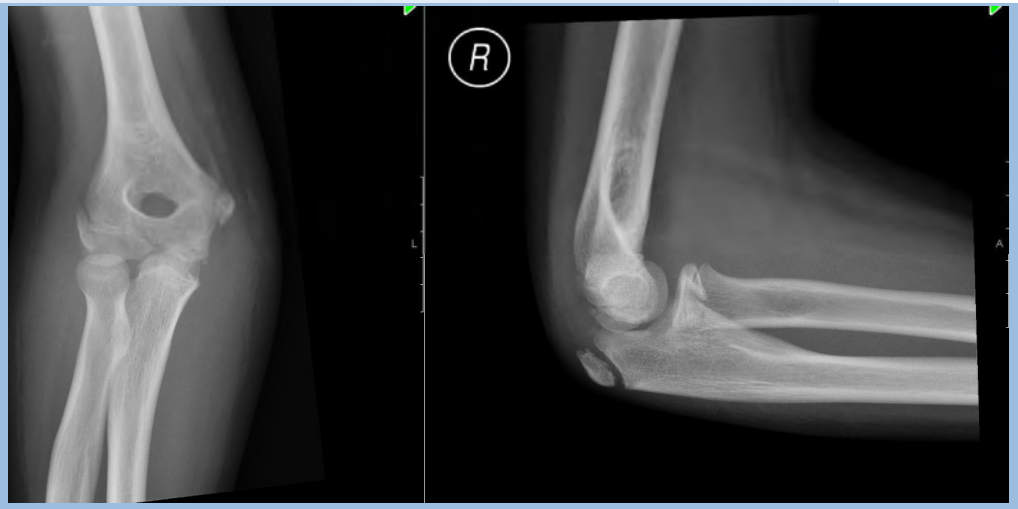

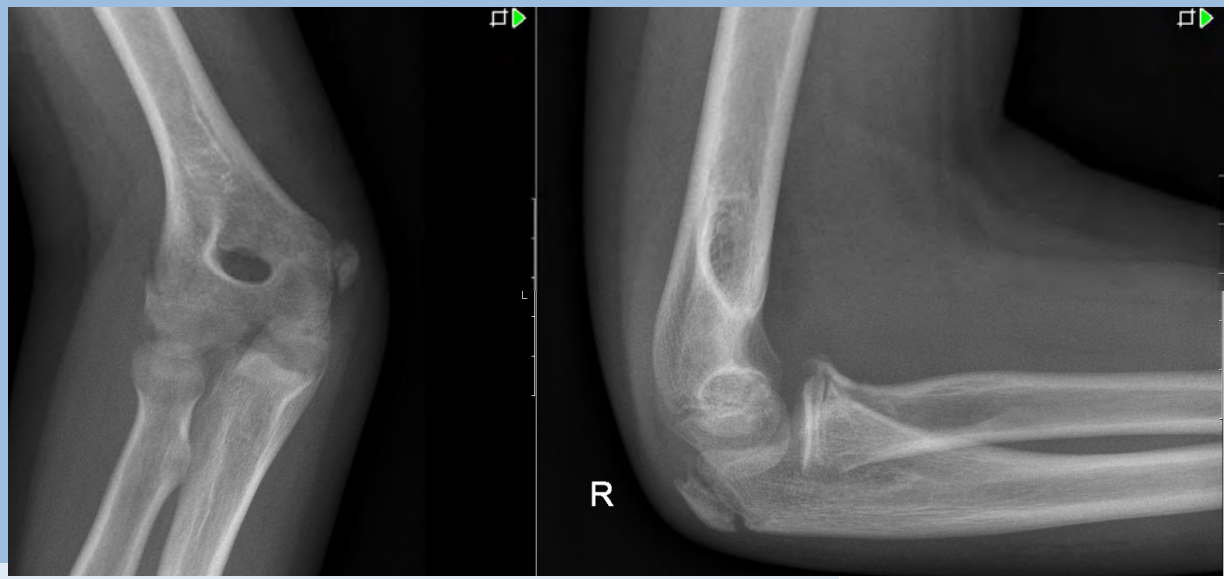

Operative Behandlung

UNIVERSITÄT BERN

Knabe 10 LJ

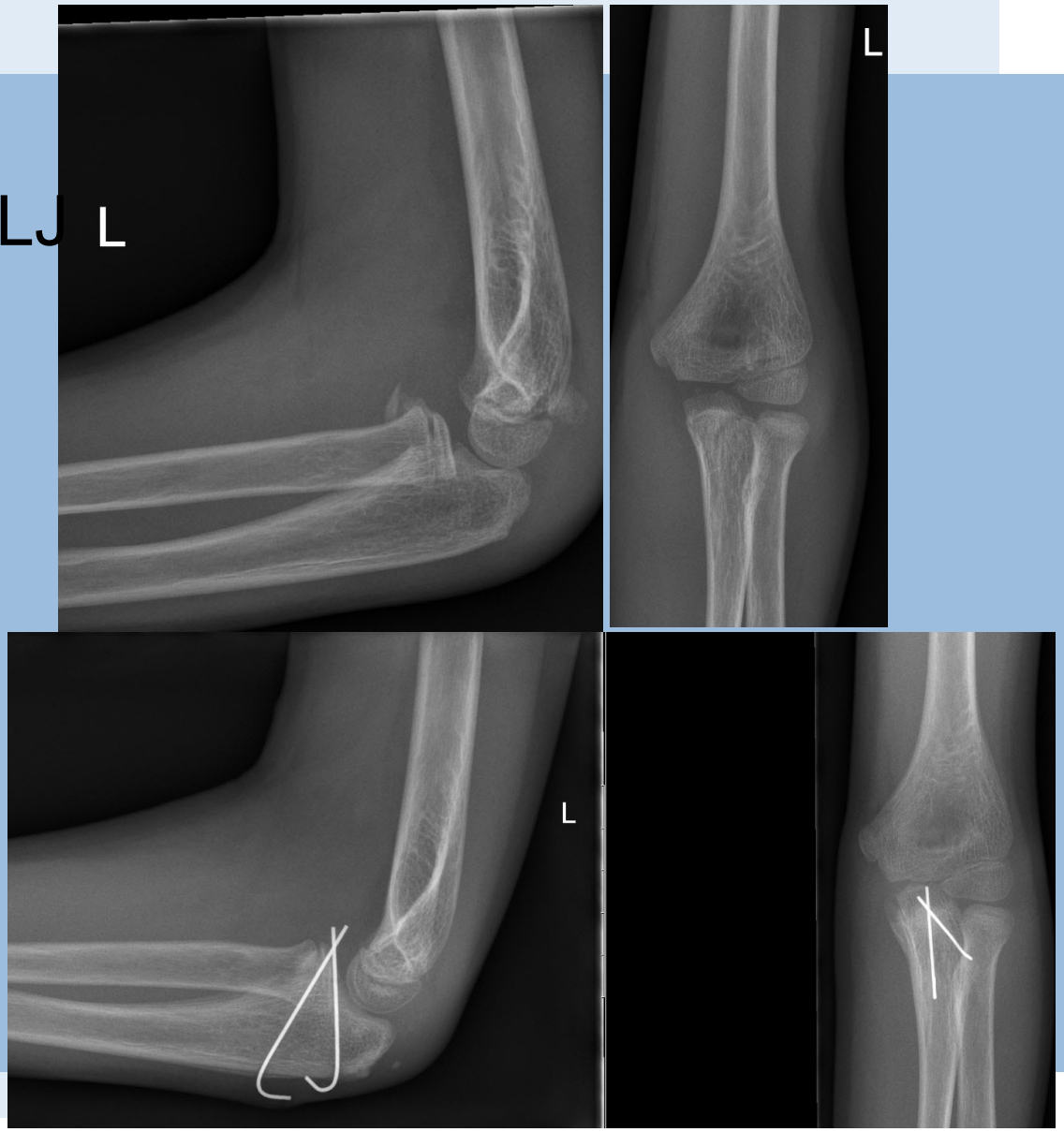

Behandlung

UNIVERSITÄT BERN

Konservativ (meistens)

Frühfunktionell (wie bei Ellbogenluxation)

Typ1-2 : OA (dorsale Gipsschiene) Gips in 100° Flexion für 10-14 Tage

Typ 3 : Offene Reposition, vorderer Zugang, Fixation mit Sutur, Schraube, Drähte

Vorderarm-Schaft Frakturen

UNIVERSITÄT BERN

Trauma

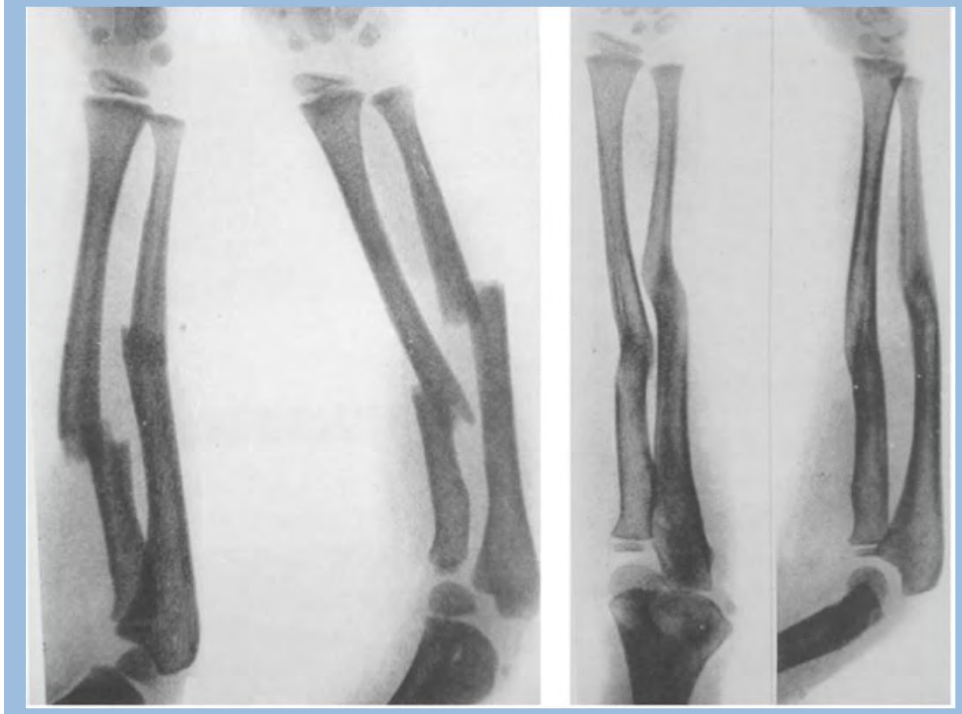

5 Jahre

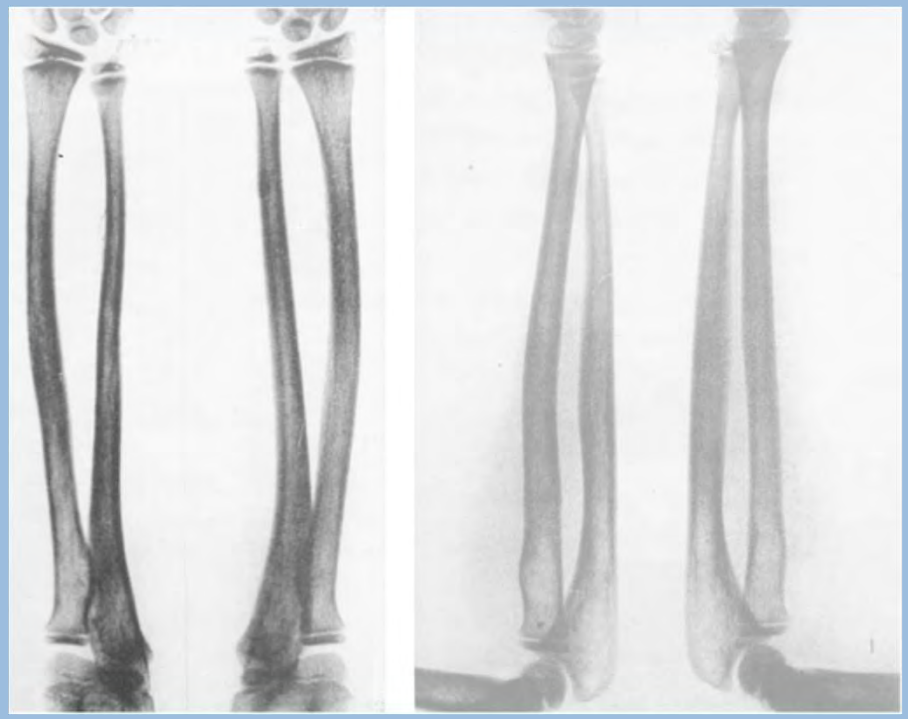

From Rockwood, Paediatric Fractures,7th Edition

Klassifikation (simple)

UNIVERSITÄT BERN

- Distal
- Midschaft
- Proximal

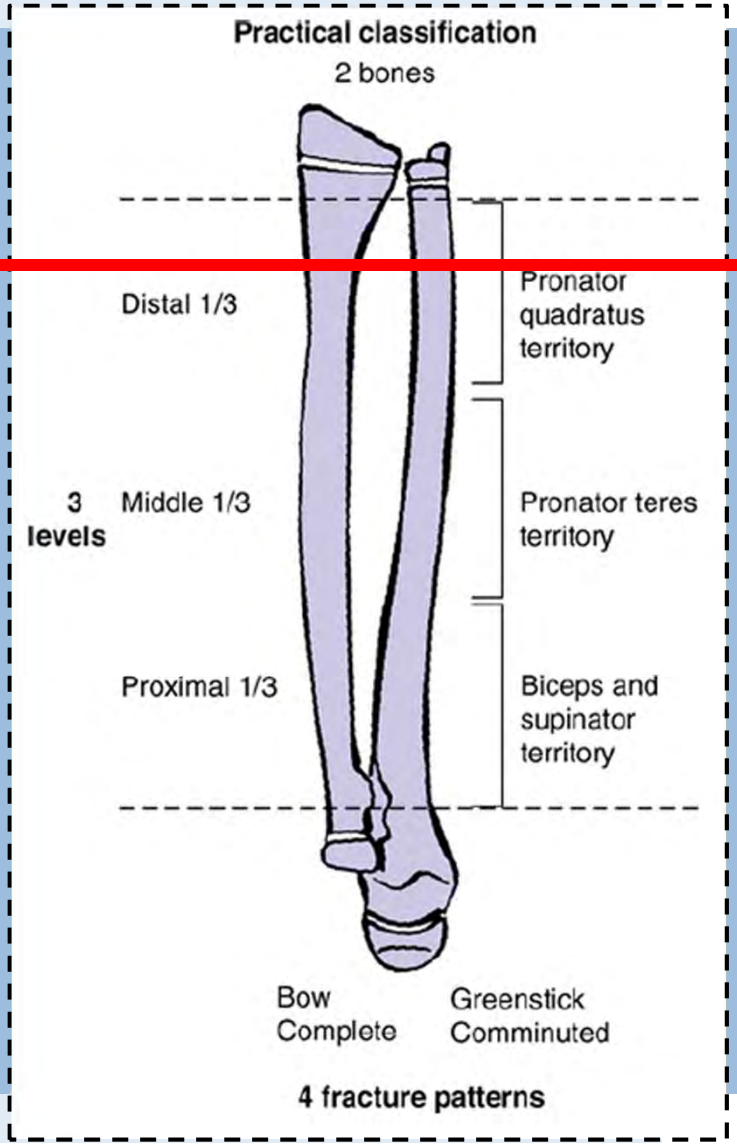

Mechanismus

UNIVERSITÄT BERN

Sturz auf den ausgestreckten Arm +.....

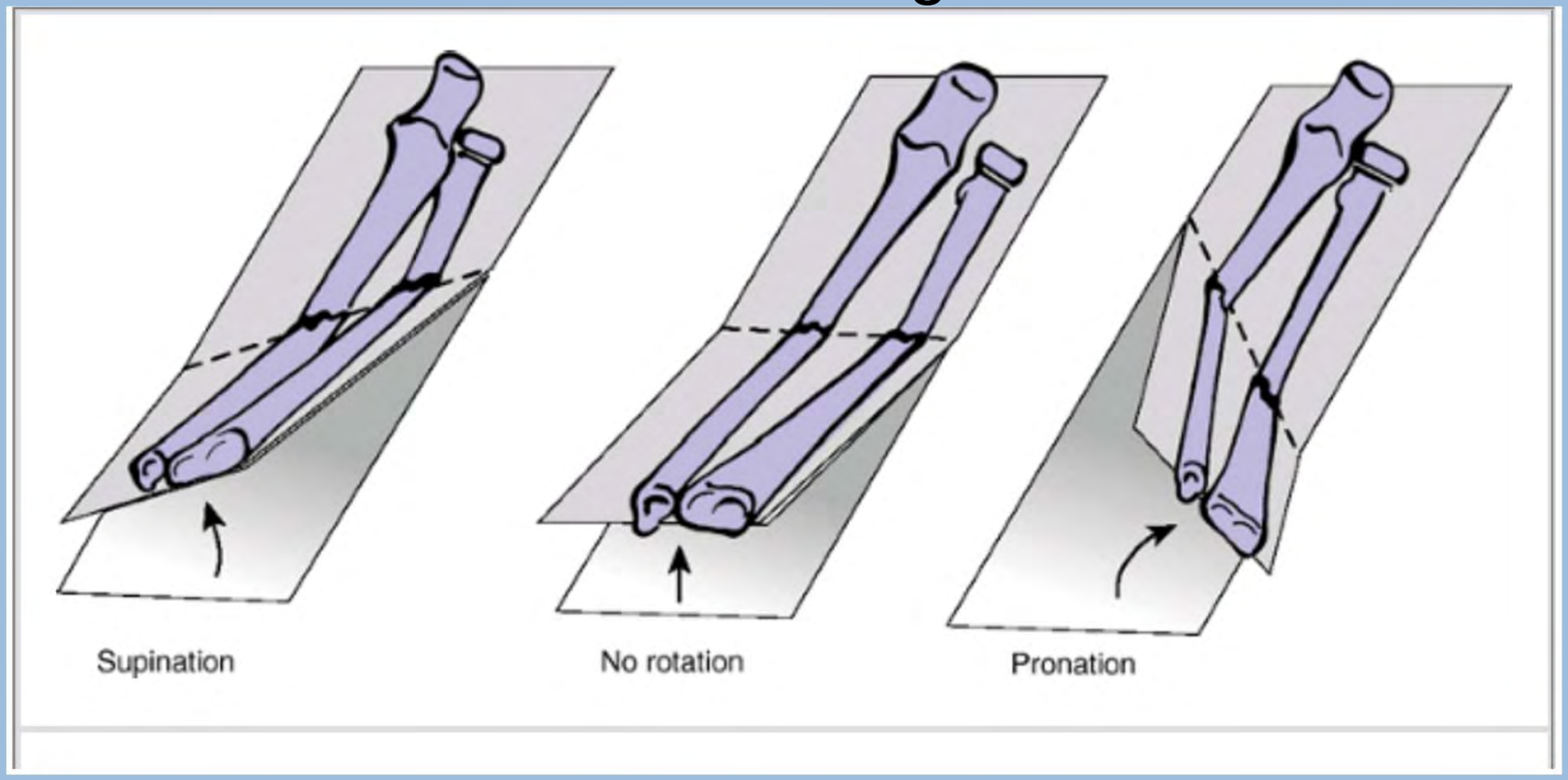

Begleitverletzungen

- **Rare**
- DMS
- Suprakondyläre Fraktur
- Kompartment
- Monteggia/ Galeazzi

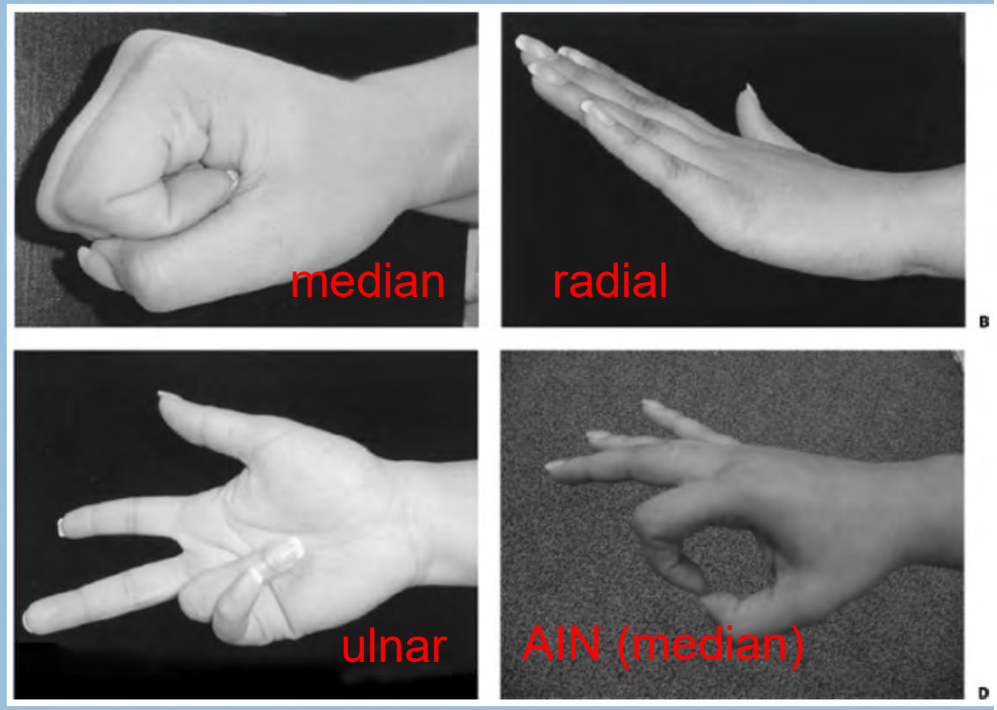

Behandlungsoptionen

UNIVERSITÄT BERN

- Konservative (cast)
- Gechlossene Reposition(Gips)
- ESIN (gipsfrei)
- Platte/Fixateur Externe (selten)

Prediktoren für Misserfolg bei konservativer Behandlung

UNIVERSITÄT BERN

Alter>10 y

proximale Fraktur

Ulnar Angulation <15° (Biegungskräfte/Grünholz

Schlechter Gips !!!!!

Bowman et al.:Non operative treatment of both bone forearm fractures in children: predictors of early failureJ Paed. Orthop, 2012

Franklin et al:Predictors of conversion from conservative to operative treatment in paediatric forearm fractures; Jped Orthop B 2014

Warum behandeln?!

Funktionelle Probleme (wenig Remodelling)
-Pronation
-Supination

Aesthetische Probleme
(ulna less forgiving)

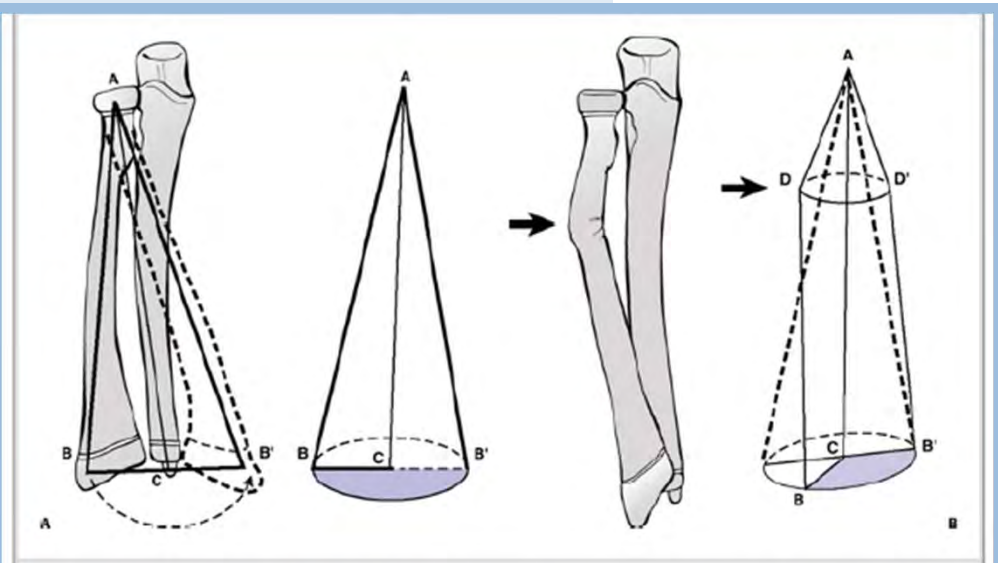

FIGURE 10-13 Effect of forearm malunion on forearm motion. *A.* Normal arc of forearm motion. *B.* Angulated radius leads to diminished arc of forearm motion. (Ogden JA. *Skeletal injury in the child*. Philadelphia: Lea & Febiger, 1982.)

°**Matthews et** al , JBJS 1982, The effect of pro and supination of angular Malalignment of fractures of both bones of the forearm. cadaveric study
°**Sarmiento et al** J Orthop research, 1992 angular deformities and forearm function

Konservative Behandlung

UNIVERSITÄT BERN

Vervollständigung der Grünholzfraktur

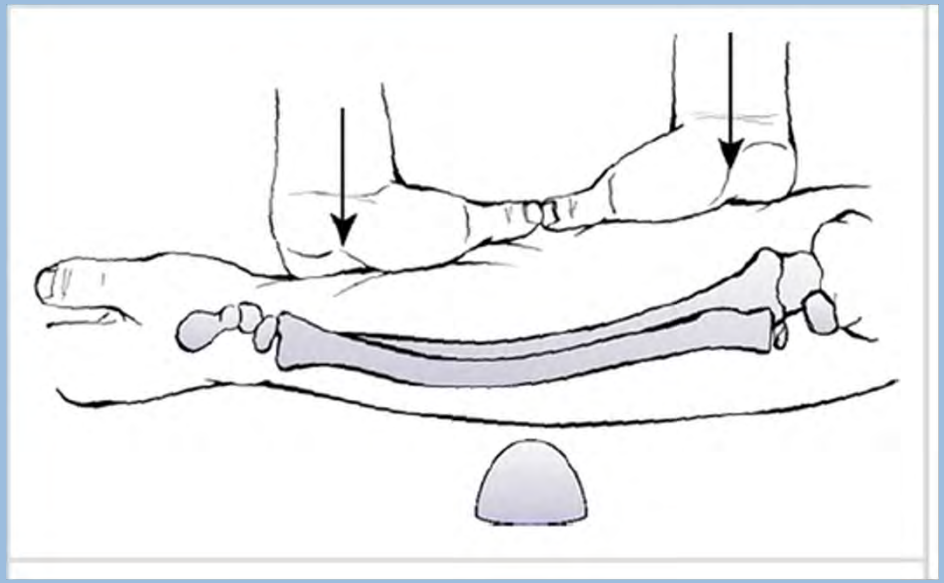

Bei Belassen der Grünholzfraktur droht Konsolidationsstörung auf der konvexen Seite

Guter Gips!!!

UNIVERSITÄT BERN

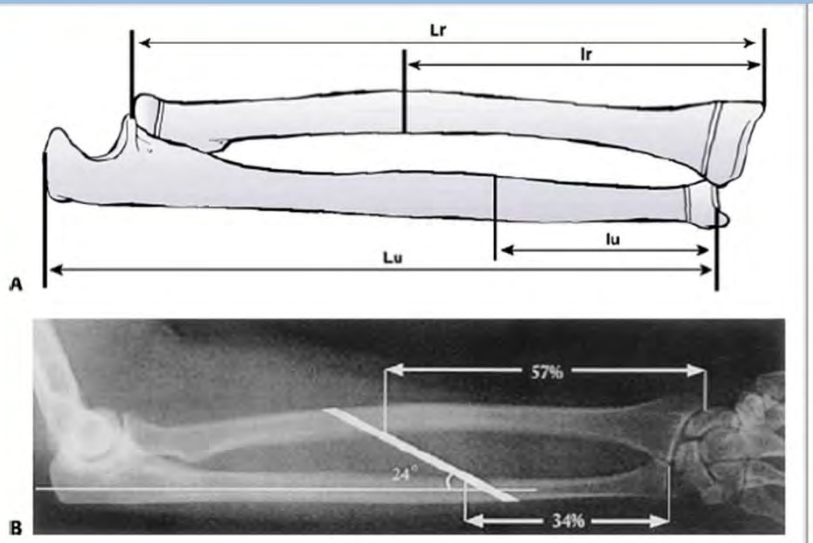

FIGURE 10-17 Anatomy of interosseous ligament. *A.* Central oblique orientation of interosseous ligament. *B.* Interosseous ligament attachment in terms of percentage forearm length. (From Skahen JR 3rd, Palmer AK, Werner FW, Fortino MD. Reconstruction of the interosseous membrane of the forearm in cadavers. *J Hand Surg [Am]* 1997;22:986â€˜994.)

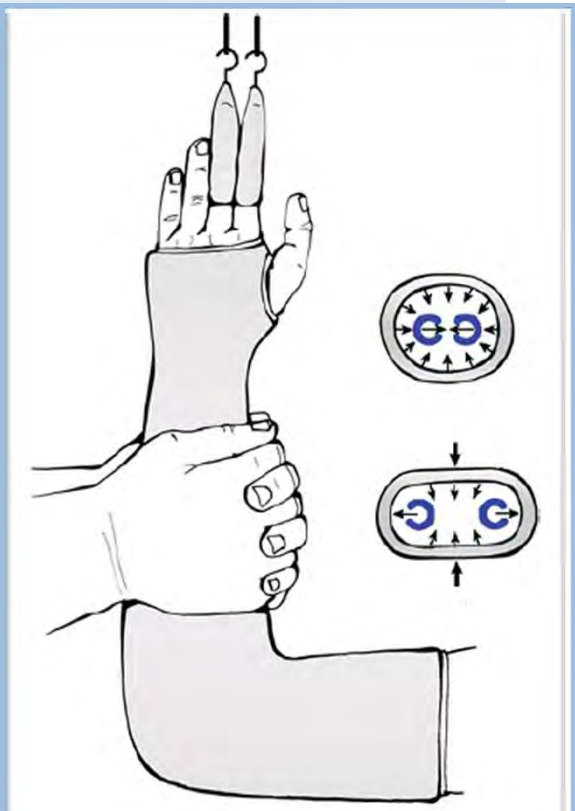

FIGURE 10-21 Interosseous mold technique.

Redefining the Cast Index: The Optimum Technique to Reduce Redisplacement in Pediatric Distal Forearm Fractures

Ameya S. Kamat, BSc, MBBCH, Nevil Pierse, PhD,† Peter Devane, FRACS,* Jonathan Mutimer, FRCS,* and Geoffrey Horne, FRACS**

(*J Pediatr Orthop* 2012;32:787–791)

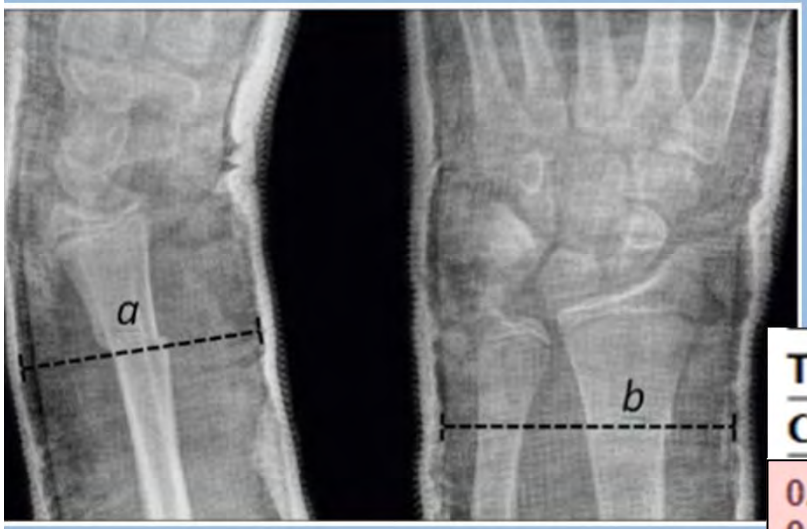

a/b

TABLE 1. Percentage Needing Remanipulation by Cast Index

Cast Index	Needed Remanipulation (out of)	%
0.50-0.55	0 (7)	0.0
0.56-0.60	7 (72)	9.7
0.61-0.65	9 (81)	11.1
0.66-0.70	10 (166)	6.0
0.71-0.75	4 (151)	2.6
0.76-0.80	11 (276)	4.0
0.81-0.85	18 (102)	17.6
0.86-0.90	17 (95)	17.9
0.91-0.95	10 (28)	35.7
0.96-1.00	21 (23)	91.3
Total	107 (1001)	10.6

Junge 3 J

UNIVERSITÄT BERN

Dislozierte FX

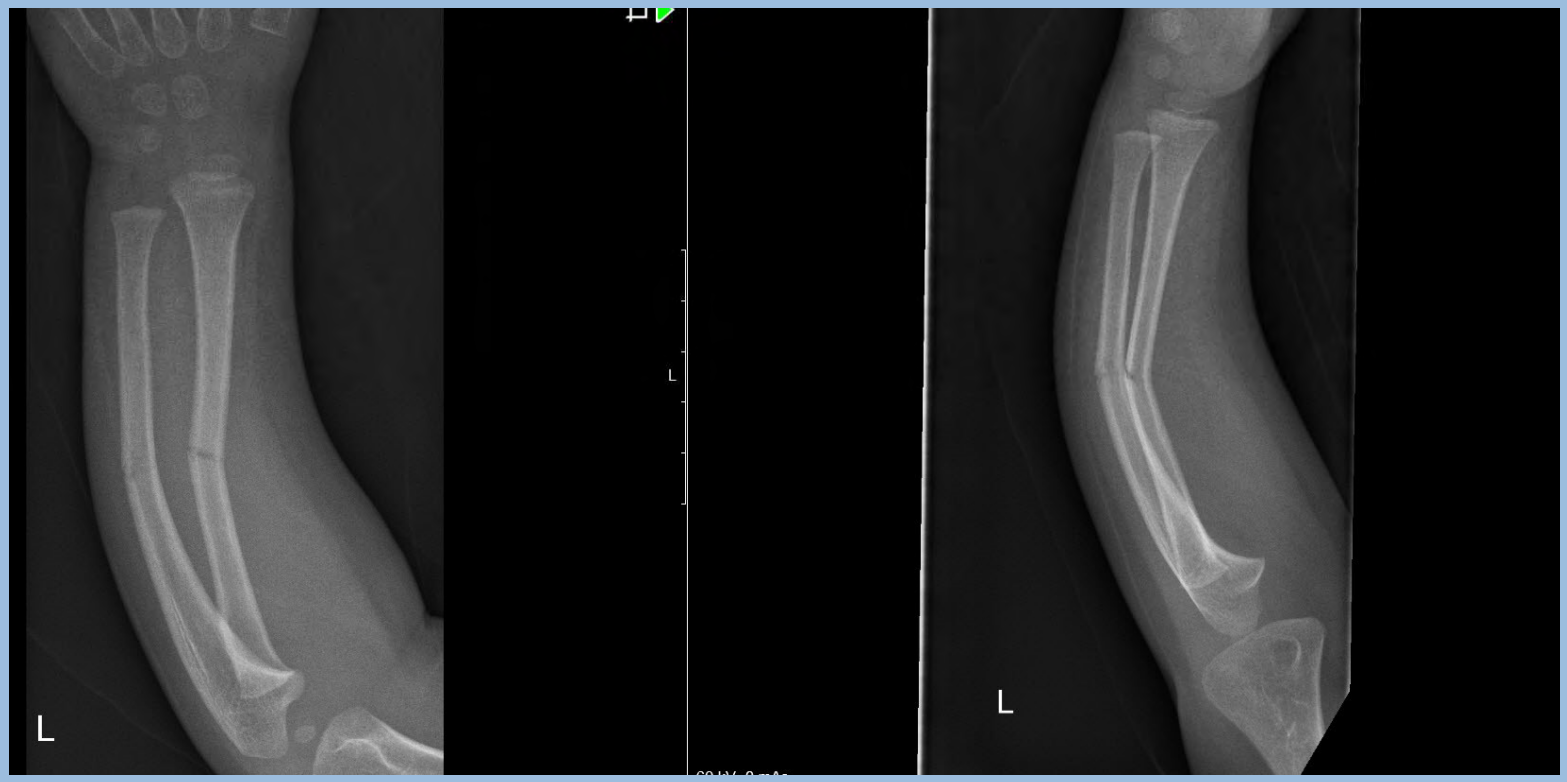

Geschlossene Reposition Gips

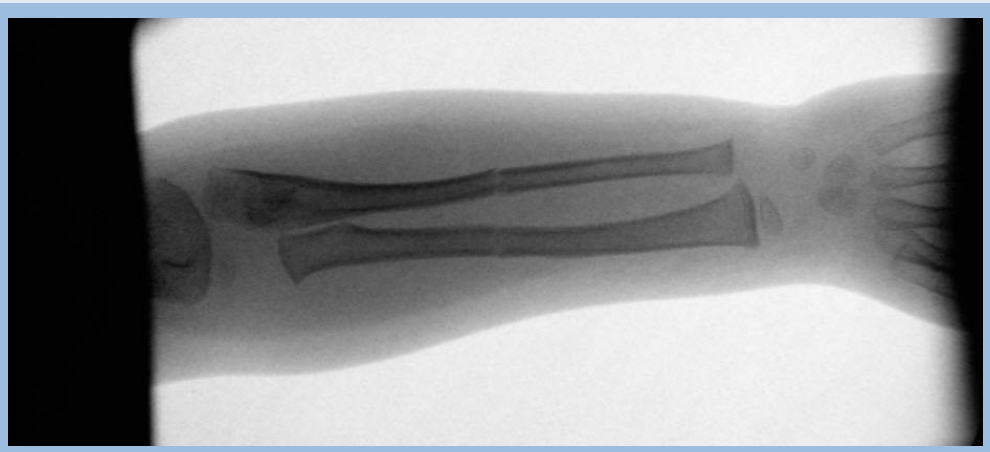

Gips etwas locker
Membrana Interosseos gut aufgespannt

Misserfolg bei konservativer Behandlung

UNIVERSITÄT BERN

Junge 4 LJ

1 Woche nach Gips

Revision ESIN

UNIVERSITÄT BERN

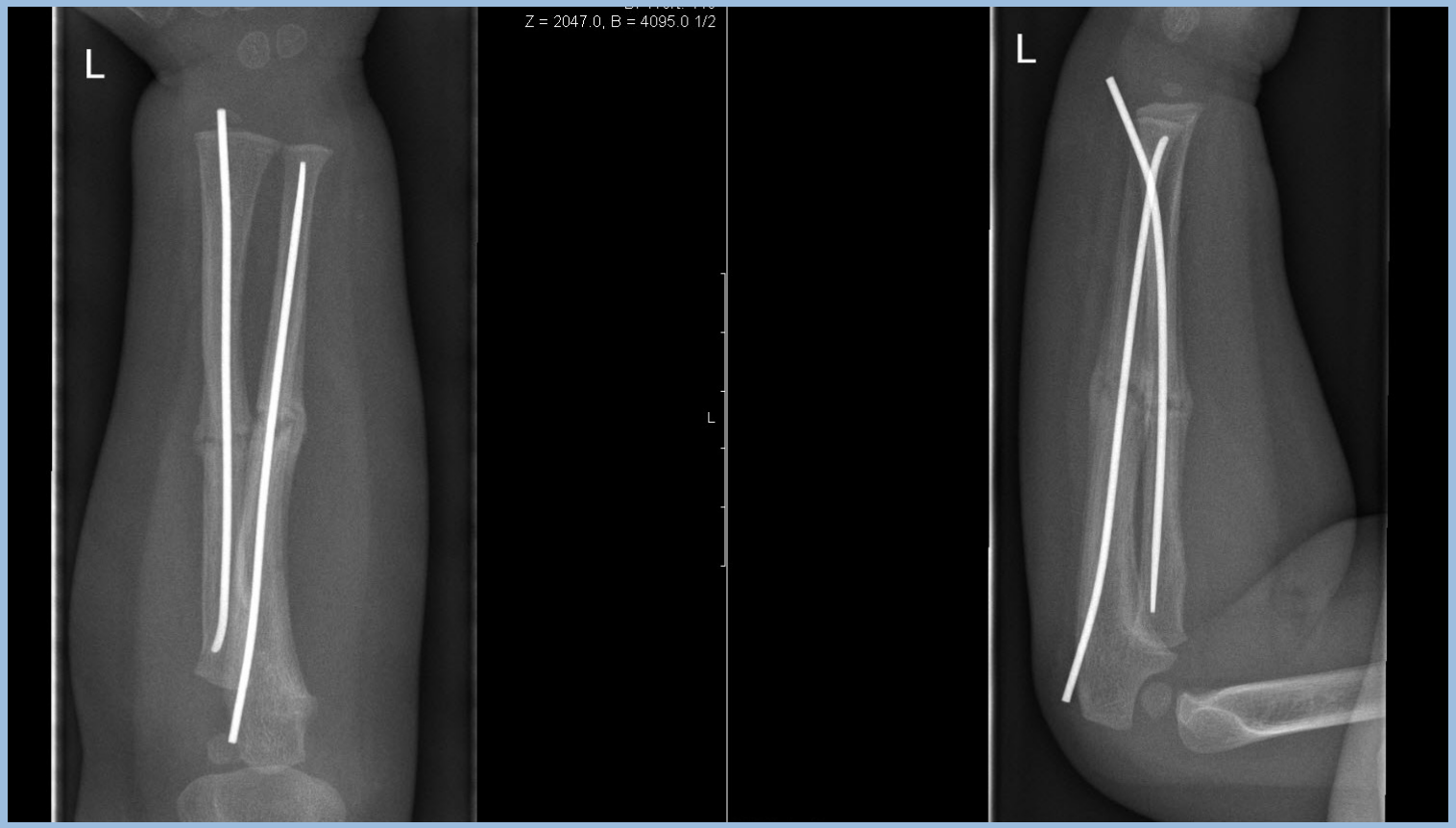

Knabe 11 LJ

ESIN

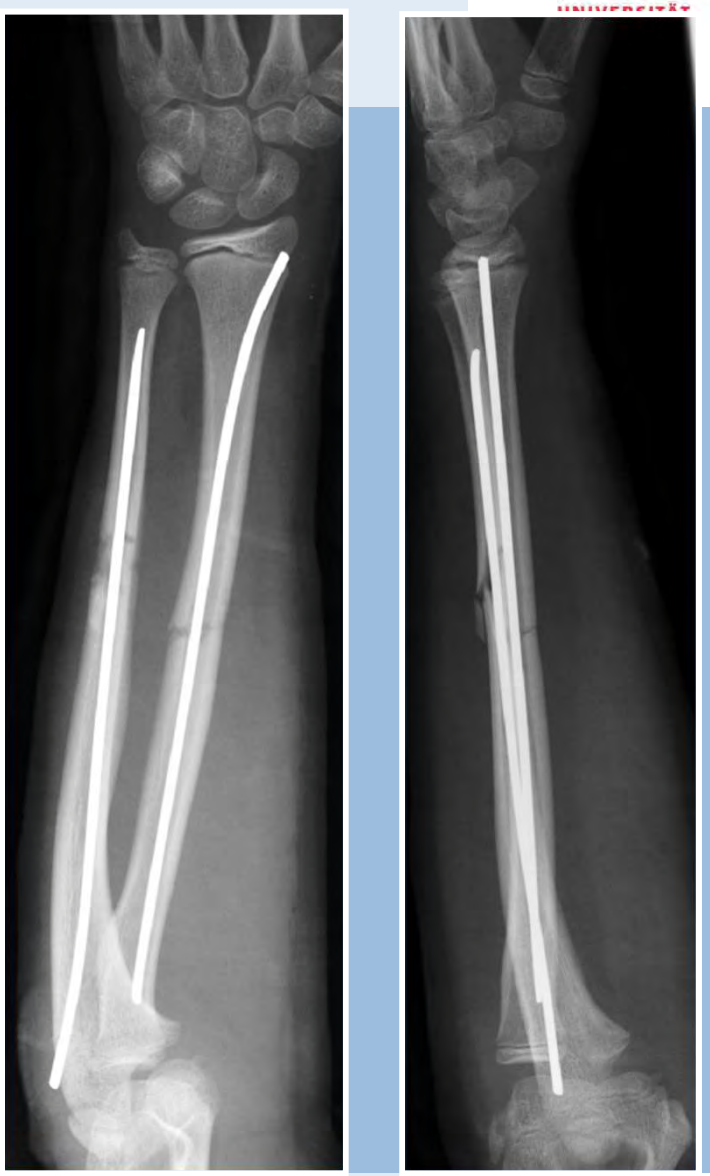

Therapieempfehlungen

UNIVERSITÄT BERN

Konservativ:

Angulation: 20° distal
15° midschaft
10°proximal
} 2 Jahre Wachstum

Verkürzung: bis 1 cm

Rotation: Je nach Literatur bis 45°
wenn 2 Jahre Wachstum zu erwarten sind

Geschlossene Reposition+Gips:

- Dislozierte Frakturen welche stabil reponiert werden können
- Grünholzfrakturen (Vervollständigen)

1 Woche nach Intervention RX Kontrolle im Gips



4-6 W OA Gips

Revision: ESIN/Fix Ex

Fixation der Vorderarmschaftfrakturen

UNIVERSITÄT BERN

1.ESIN

2.Ex Fix (Trümmer Frakturen, Uebergangszone distaler Schaft/Metaphyse)

3.Plate (geschlossene Fugen, Trümmer Frakturen, geschlossene Reposition unmöglich)

Akzeptierte Dislokation in der Literatur

UNIVERSITÄT BERN

Acceptance of angulation in the non-operative treatment of paediatric forearm fractures

Joris J.W. Ploegmakers and Cees C.P.M. Verheyen

Journal of Pediatric Orthopaedics B 2006, 15:428–432

Comparison of literature research (Cochrane and Medline)

With Expert opinion (30 person on advice by L. van Laer)

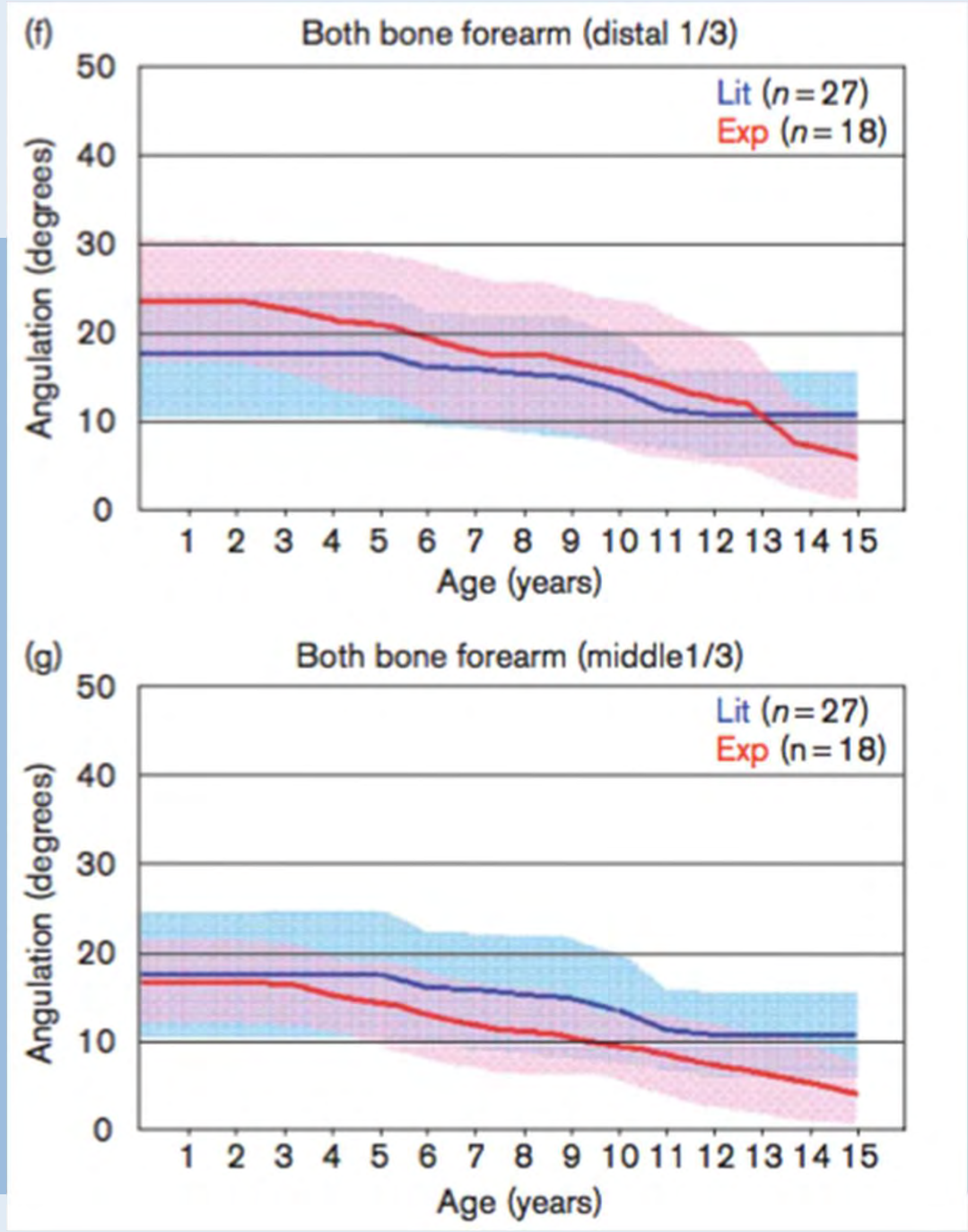
(f)
Both bone forearm (distal 1/3)
Lit (n=27)
Exp (n=18)
Angulation (degrees)
0
10
20
30
40
50
1 2 3 4 5 6 7 8 9 10 11 12 13 14 15
Age (years)
(g)
Both bone forearm (middle1/3)
Lit (n=27)
Exp (n=18)
Angulation (degrees)
0
10
20
30
40
50
1 2 3 4 5 6 7 8 9 10 11 12 13 14 15
Age (years)

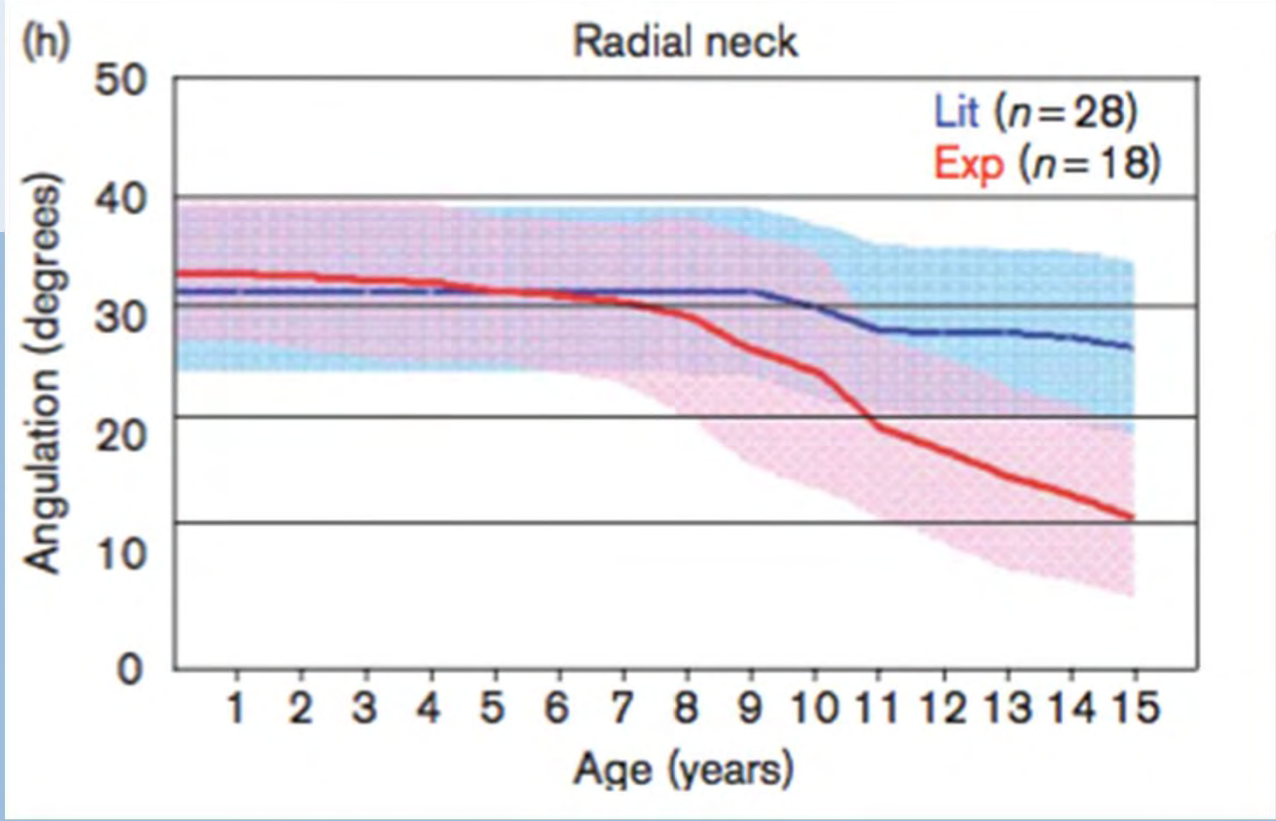

Conclusion

Juvenile reaction to trauma seems unpredictable, with a tolerance where the paediatric skeleton tends to grow, adapt to biomechanical forces and develop on one side and premature physeal closure, synostosis formation and necrosis on the other.

Beispiel
guter Verlauf: Knabe 3 Jahre

UNIVERSITÄT BERN

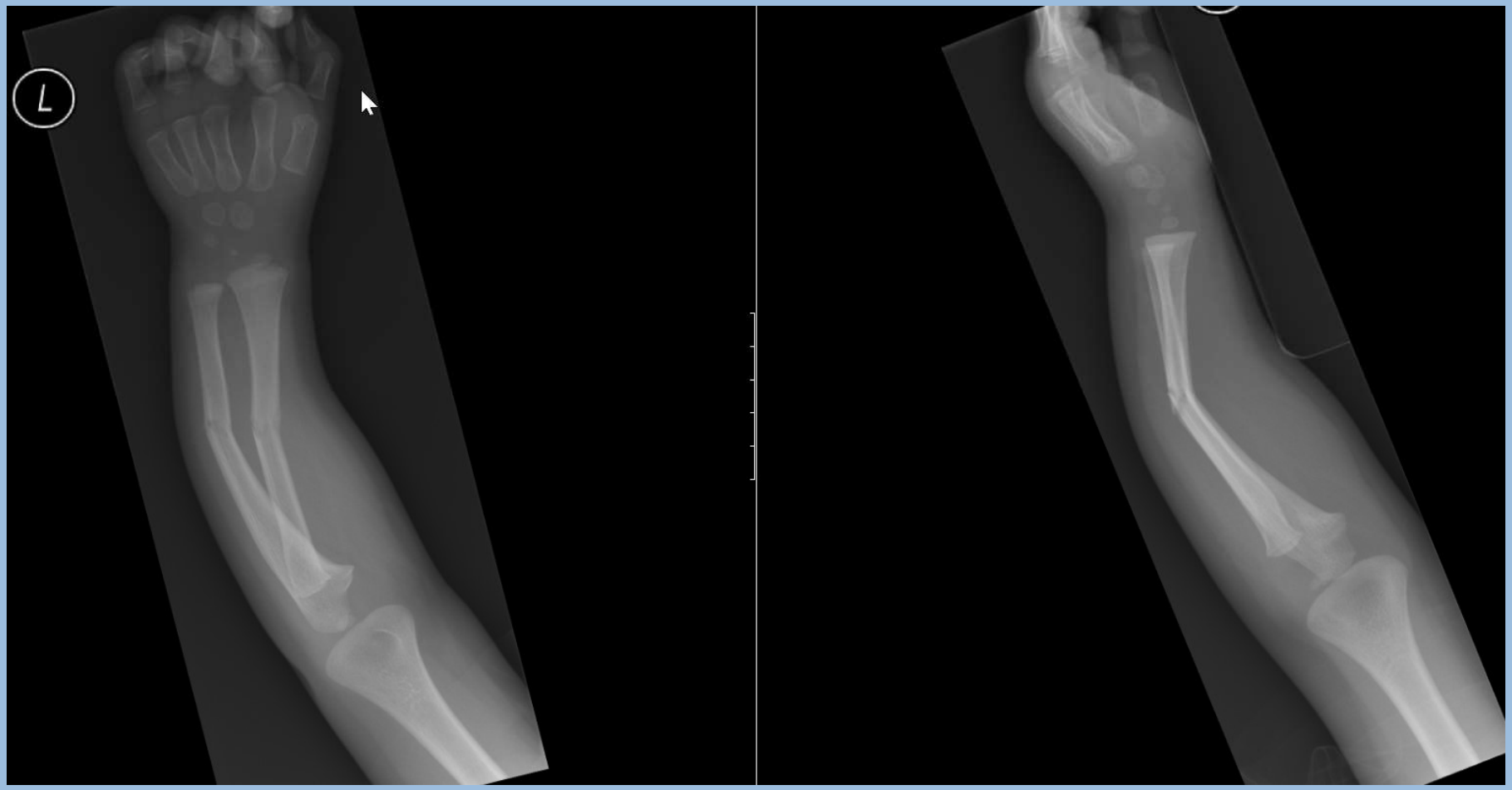

Korrekte Stellung nach 1 Woche

UNIVERSITÄT BERN

Konsolidation



1 Jahr posttrauma

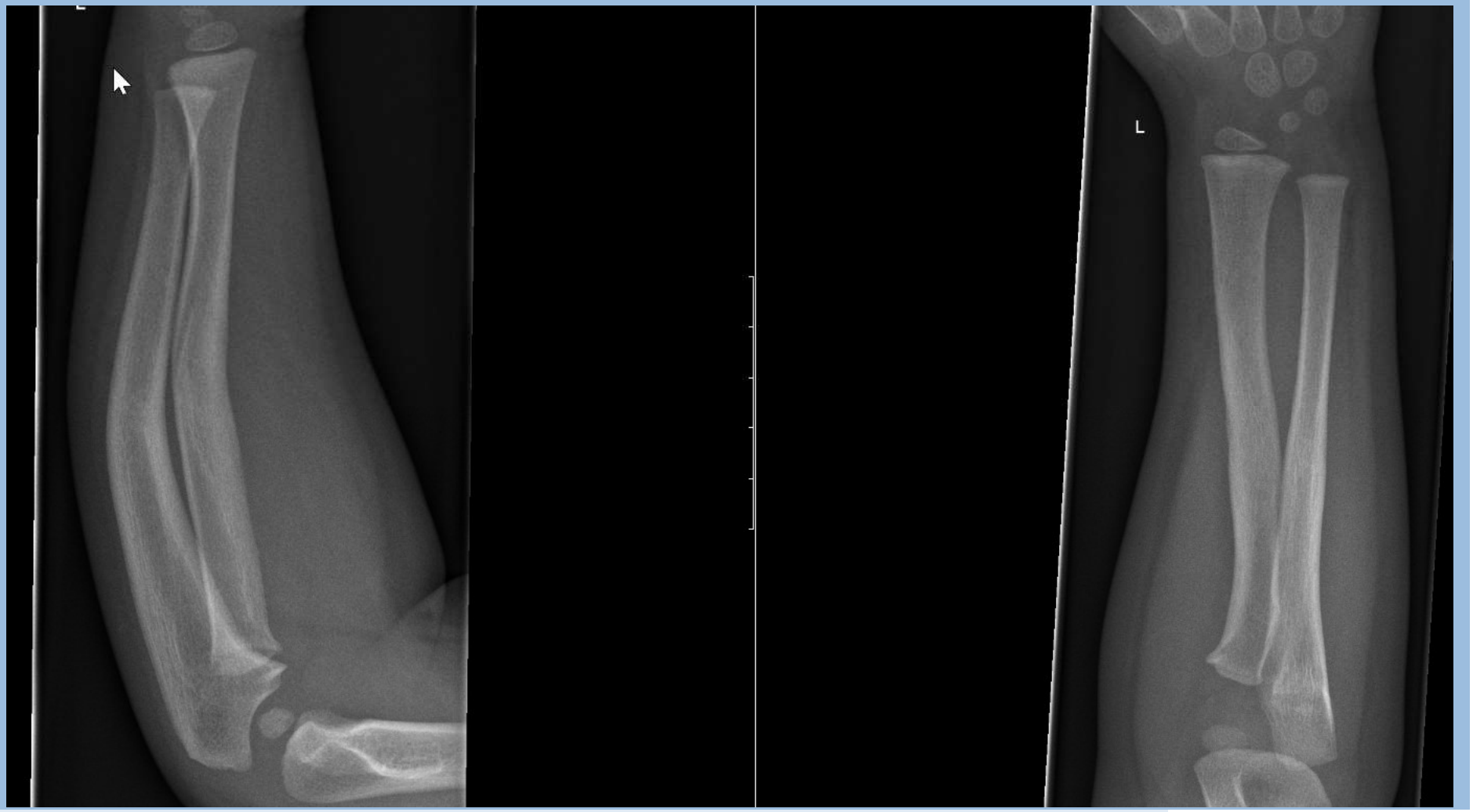

4 Jahre nach Trauma, freie Pro/Supination



Distale metaphysäre Vorderarmfrakturen

UNIVERSITÄT BERN

- Benigne Verletzung
- Hohes Remodellingpotential
- Sturz auf das dorsalextendierte/Flektierte Handgelenk
- Volare Abkippung eher aggressiv anzugehen
- Dorsale Angulation besser behandelbar/reponierbar

Knabe 11 LJ

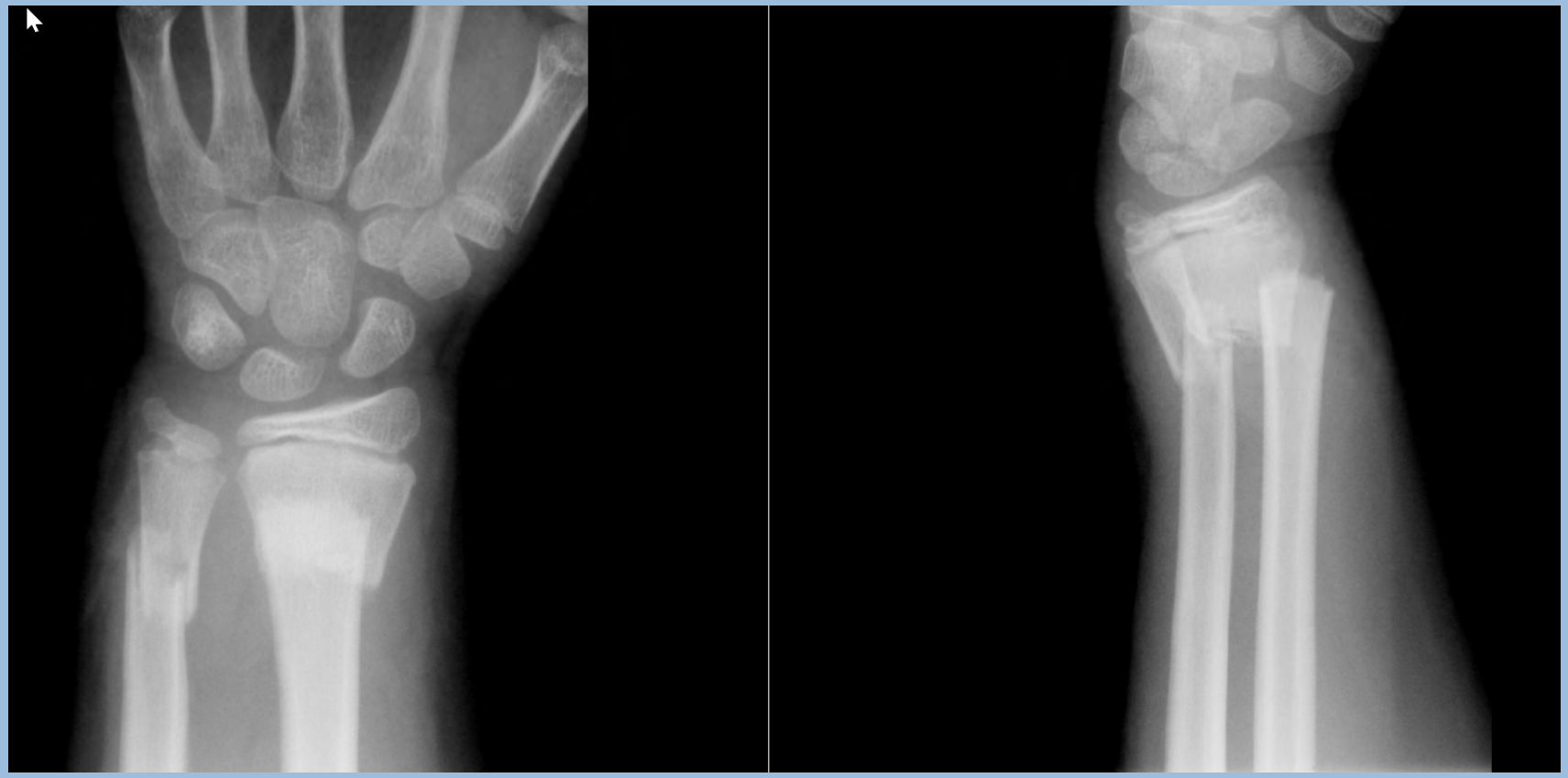

Geschlossene Reposition
Kontrolle nach 1 Woche

UNIVERSITÄT BERN

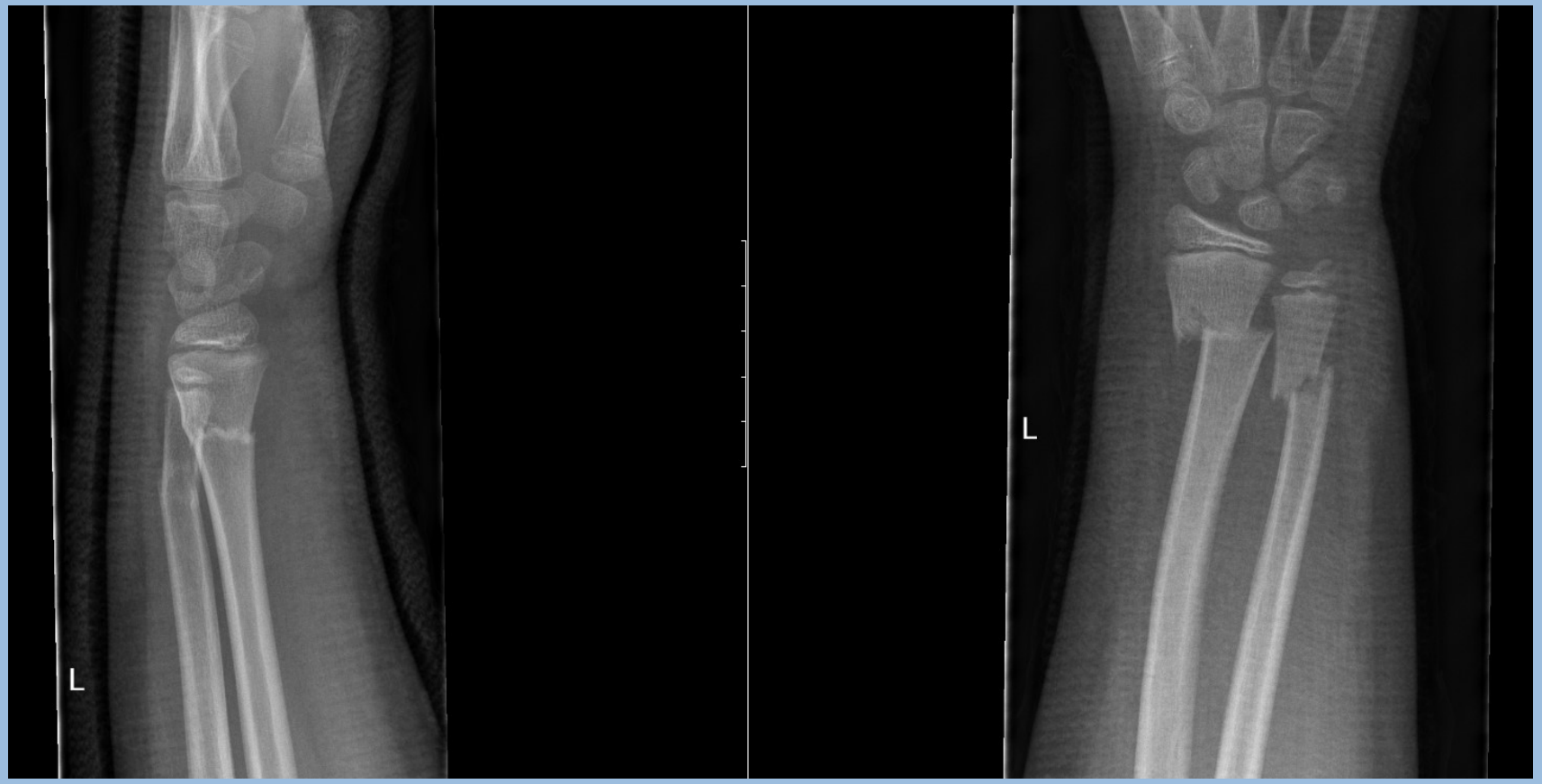

Ausheilung

UNIVERSITÄT BERN

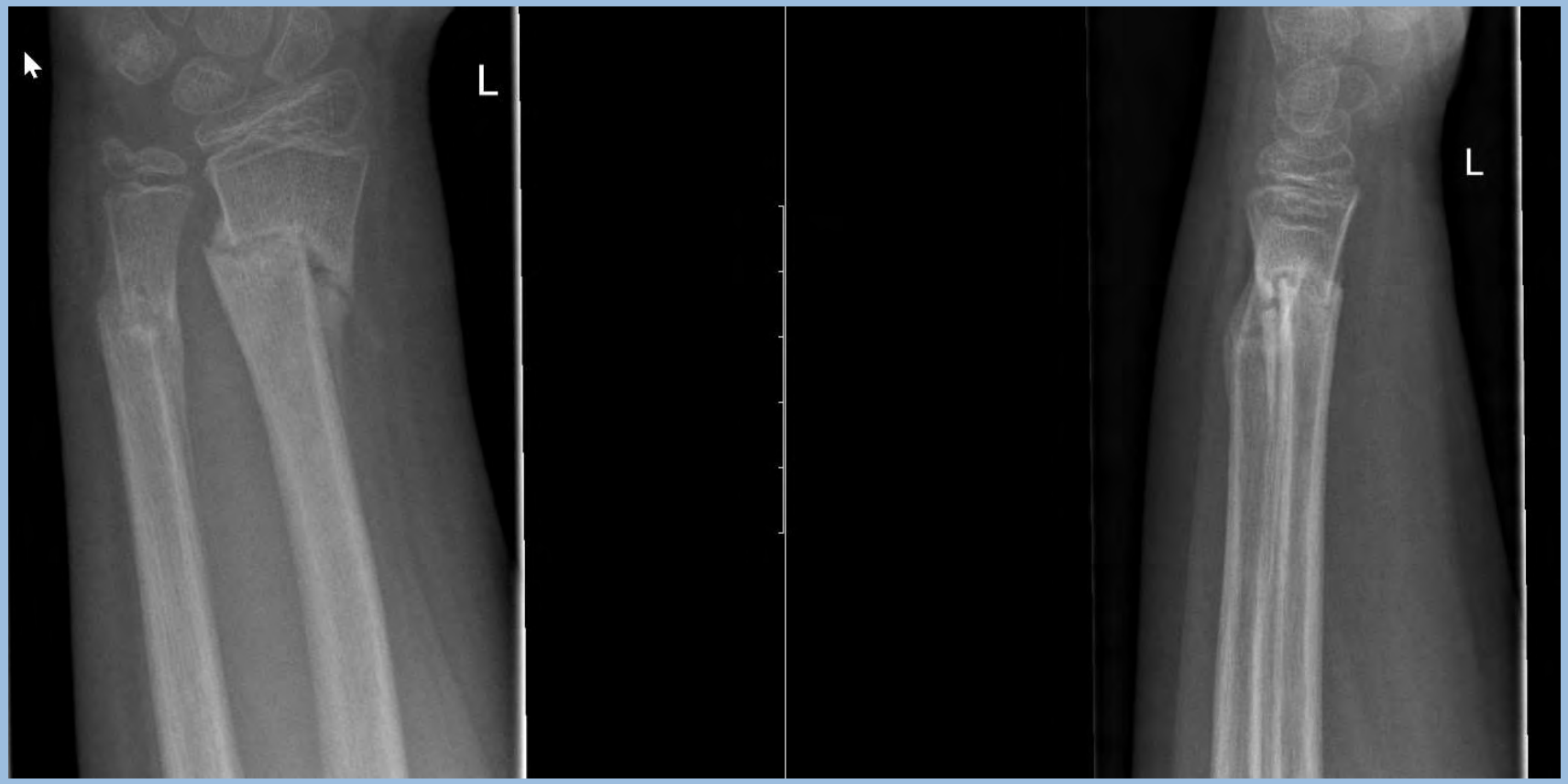

Knabe 12 LJ

UNIVERSITÄT
BERN

Stellungskontrolle nach 1 Woche

UNIVERSITÄT BERN

Behandlung metaphysäre VA Frakturen

UNIVERSITÄT BERN

- In der Regel konservativ/geschlossene Reposition (Analgo-Sedation/Kurznarkose)
- Wenn Osteosynthese dann K- Draht
- Behandlung für 4-6 Wochen im OA Gips
- Ausnahme älteres Kind, stabile Fraktur

  ⟹ VA Gips

Abkippung gemäss Literatur zwischen 20-40° bei offenen Wachstumsfugen für konservative Behandlung tolerabel !!??

Spezial Fraktur

UNIVERSITÄT BERN

Monteggia Fracture:

Klassification nach Bado

UNIVERSITÄT BERN

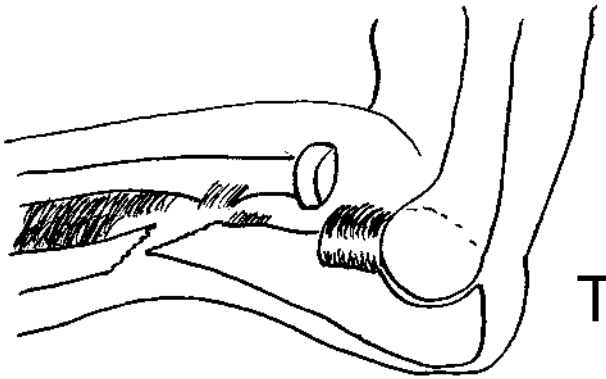

Typ I

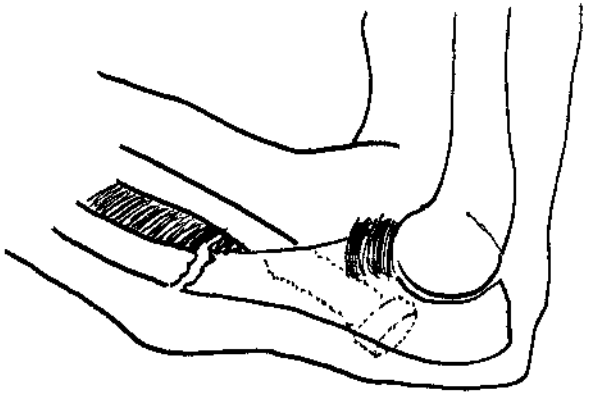

Typ II

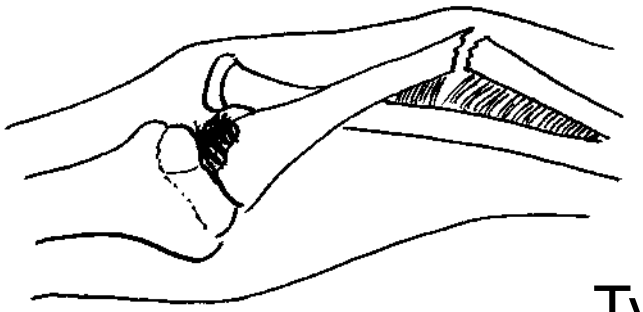

Typ III

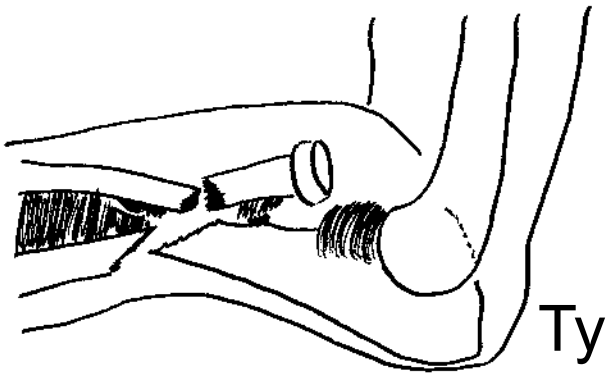

Typ IV

Aktueller Fall Mädchen, 9 LJ

UNIVERSITÄT BERN

6 Monate nach Trauma

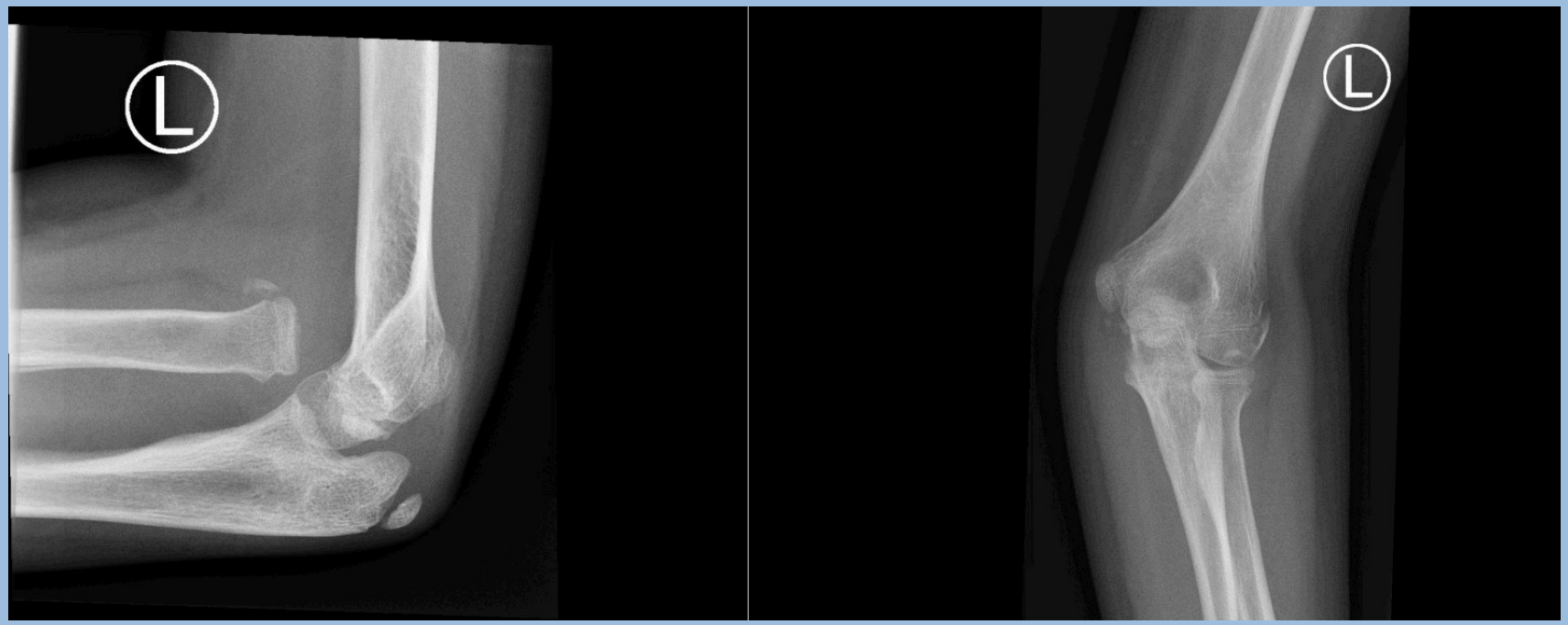

Korrektur geplant!!!

Mädchen 7 LJ

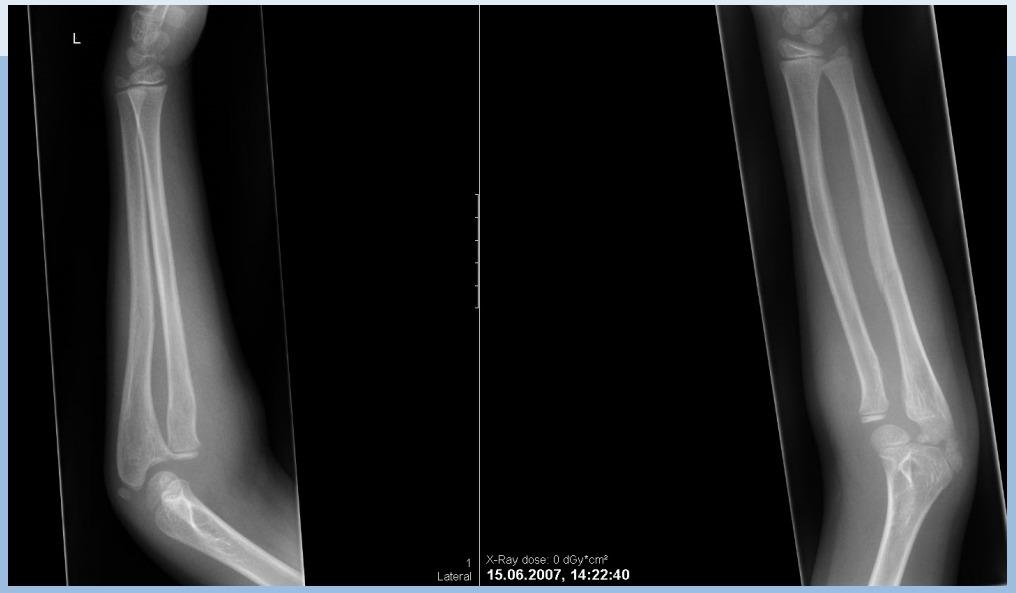

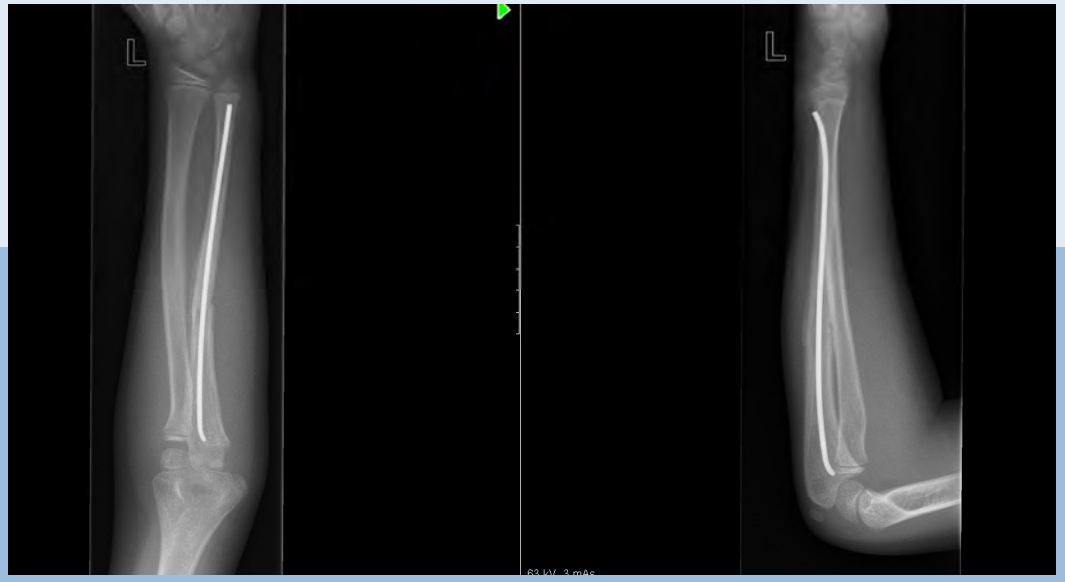

4 Wochen

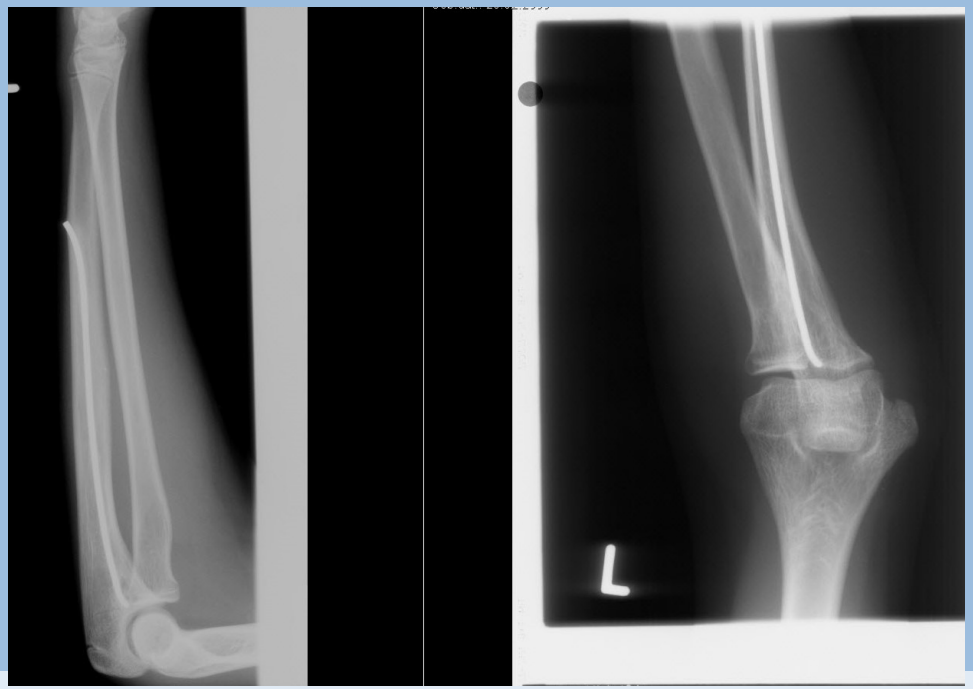

7y postop!!!!

Verpasste Monteggia Fraktur....

UNIVERSITÄT BERN

Akute Korrektur 3-12 Monate

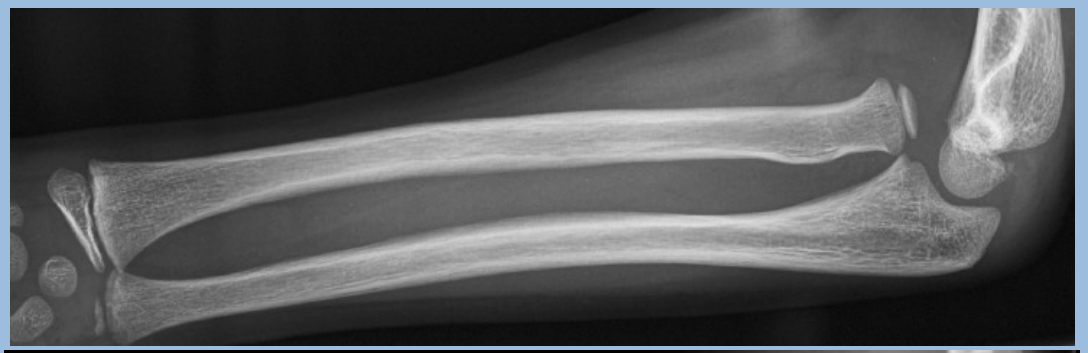

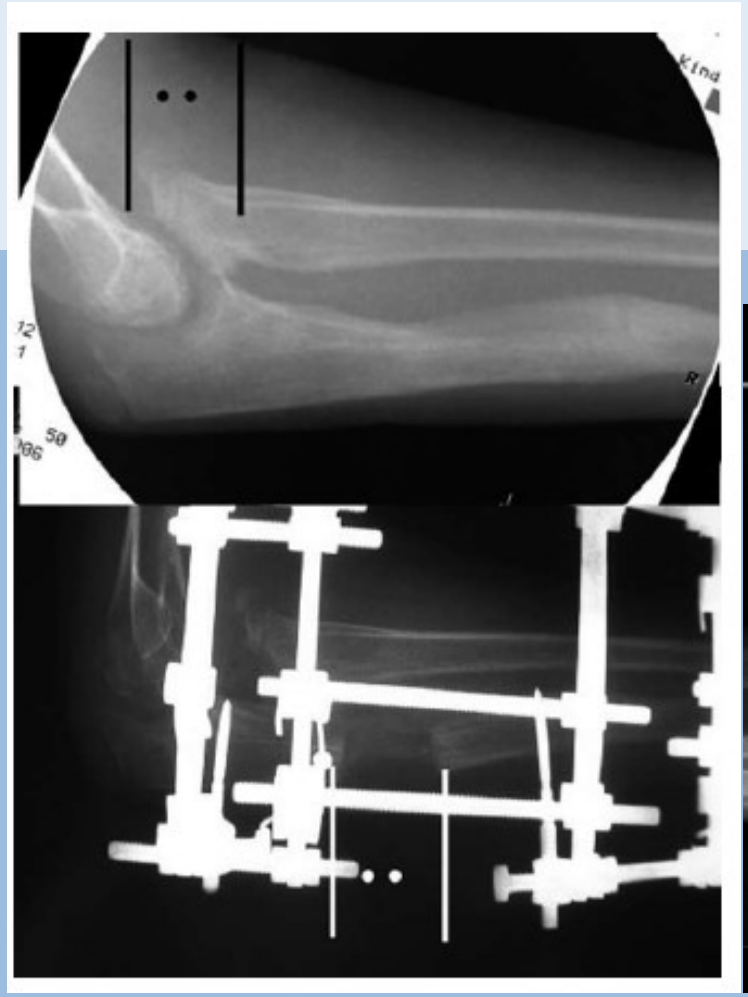



Chronische Monteggia > 1year

Zusammenfassung Vorderarmfrakturen

UNIVERSITÄT BERN

- Undislozierte Frakturen müssen initial und nach 4-6 Wochen zur Konsolidation geröngt werden
- Fragliche Stabilität/Dislokation Stellungskontrolle nach 7 (+) 14 Tagen
- Ruhigstellung immer im Oberarmgips (ausser stabile distale metaphysäre Frakturen bei älteren Kindern ab ca. 10 LJ)
- Intraartikuläre Frakturen (z.B. Olekranon Stufe > 2mm) muss man immer operieren
- Bei Vorderarmschaftfrakturen wenig Dislokation tolerierbar ⟹ aggressivere OP Indikation

UNIVERSITÄT BERN

- Im Zweifel bzgl. Stabilität/Dislokation Kind zuweisen
- Nach Gipsentfernung zunächst 4-6 Wochen zuwarten:

Bewegungseinschränkung

Physiotherapie

Sportfreigabe

Vielen Dank

UNIVERSITÄT BERN

www.kinderortho-bern.ch

- Unsere Traumasprechtunde
- Konservative Behandlung
- operative Versorgung mit Titannägeln (ESIN)
- operative Versorgung mit Kirschnerdrähten
- operative Versorgung mit Fixateur Externe

Kinderorthopädie Bern
Freiburgstrasse 31, 3010
Bern, Schweiz
kinderorthopaedie@insel.ch

Kindertraumatologie

Hier finden Sie Informationen zu folgenden Themen:

- Ablauf unserer ***Trauma-Sprechstunde***
- Was ist eine konservative Behandlung?
- Was ist eine operative Versorgung mittels ESIN?
- Was ist eine operative Versorgung mit Kirschnerdrähten?
- Was ist ein Fixateur externe?