INSELSPITAL
UNIVERSITÄTSSPITAL BERN
HÔPITAL UNIVERSITAIRE DE BERNE

KINDERKLINIKEN
Bern

Universitätsklinik für Kinderchirurgie

HAND VERLETZUNGEN

Diagnostik – Behandlung – Nachsorge

INHALTE

Frakturen

- Carpus
- Metacarpalia
- Phalangen

Weichteilverletzungen

- Streck-/Beugesehnen
- Wunden ohne/mit Substanzdefekt

CARPUS-FRAKTUREN

Scaphoid-Fraktur

Ab 10.-15. Lebensjahr
Selten in Kombination mit distaler Radiusfraktur
Druckdolenz in Tabatière

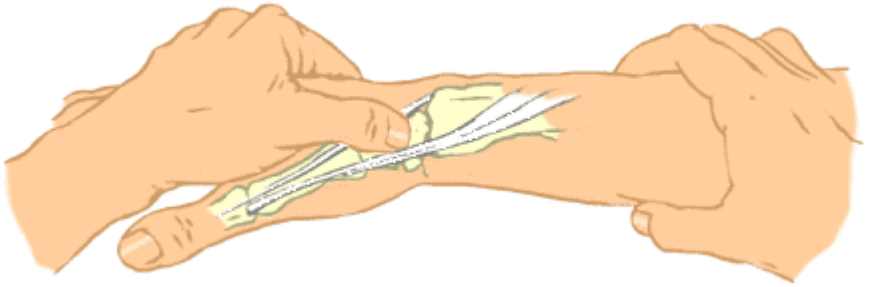

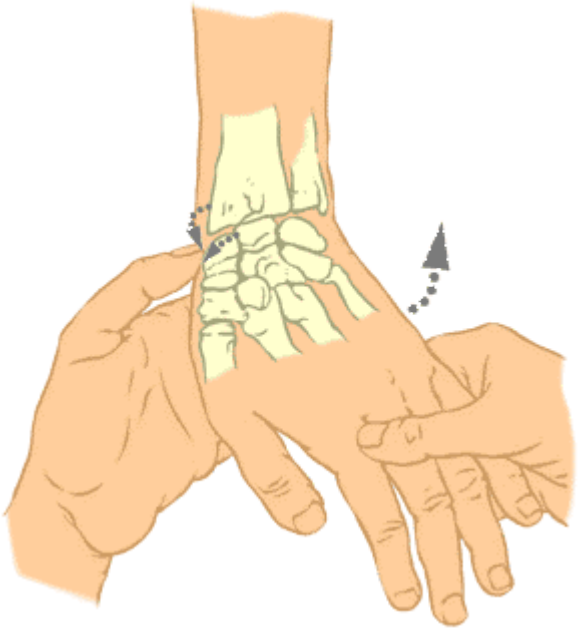

Quelle: www.jerosch.de

CARPUS-FRAKTUREN

Scaphoid-Röntgen

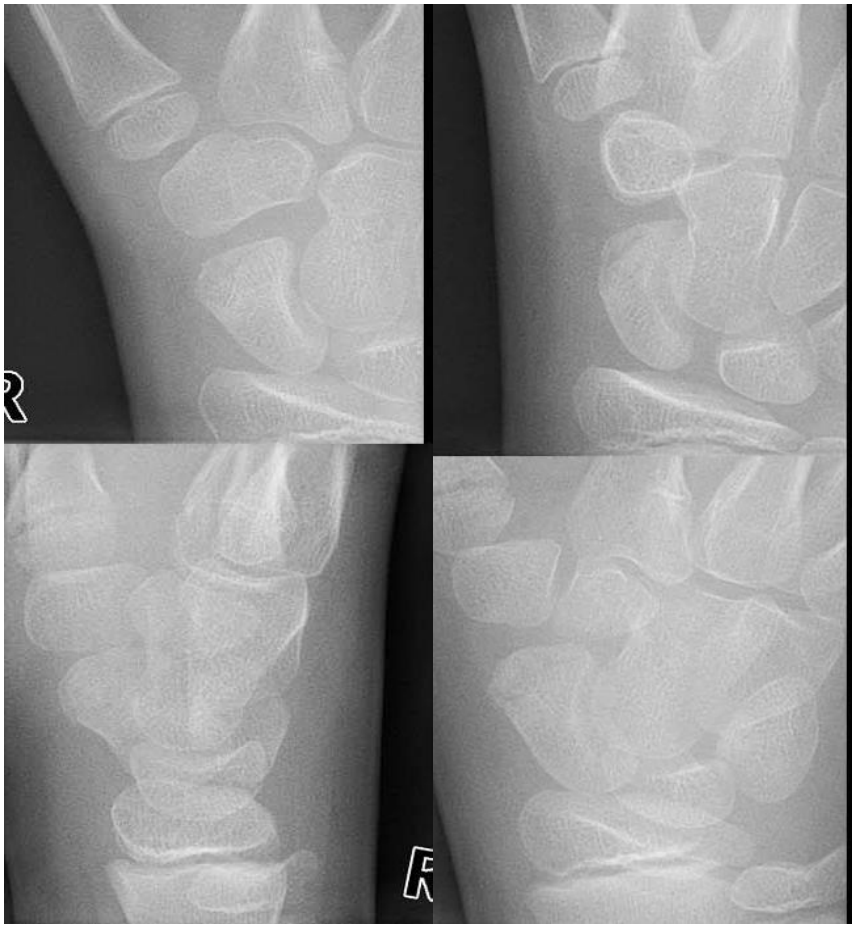

Quelle: PediRad

CARPUS-FRAKTUREN

Scaphoid

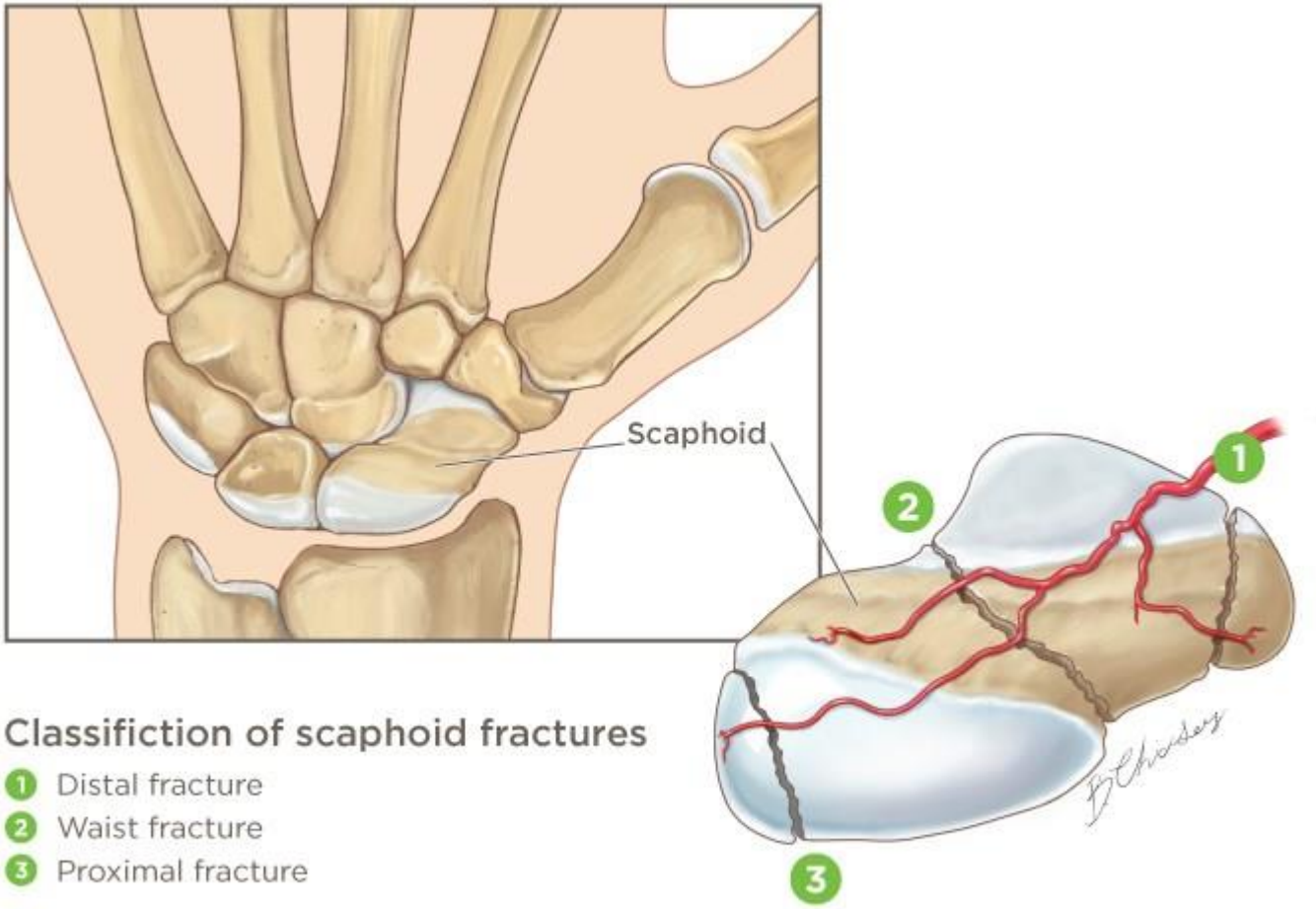

Illustrations Copyright 2016 Regents of the University of Colorado.
All Rights Reserved. Illustrations created by Berrien Chidsey.

Quelle: www.childrenscolorado.org

CARPUS-FRAKTUREN

Scaphoid-Gips
mit Daumeneinschluss

Quelle: Gipshandbuch NZKJ

CARPUS-FRAKTUREN

Scaphoid Fraktur

Zuweisung	Grosszügig, da oft schwierige Diagnosestellung	
Repo/OP	Sehr selten (Herbert-Schraube)	
Gips	6 Wochen	
Kontrollen	2 Wo	gipsfreies Rö wenn Diagnose nicht gesichert, Kallus?
	6 Wo	gipsfreies Rö, Konsolidationskontrolle
	10 Wo	Funktionskontrolle
Cave	Wenn konv. Röntgen unklar ggf. CT/MRI	

METACARPALIA-FRAKTUREN

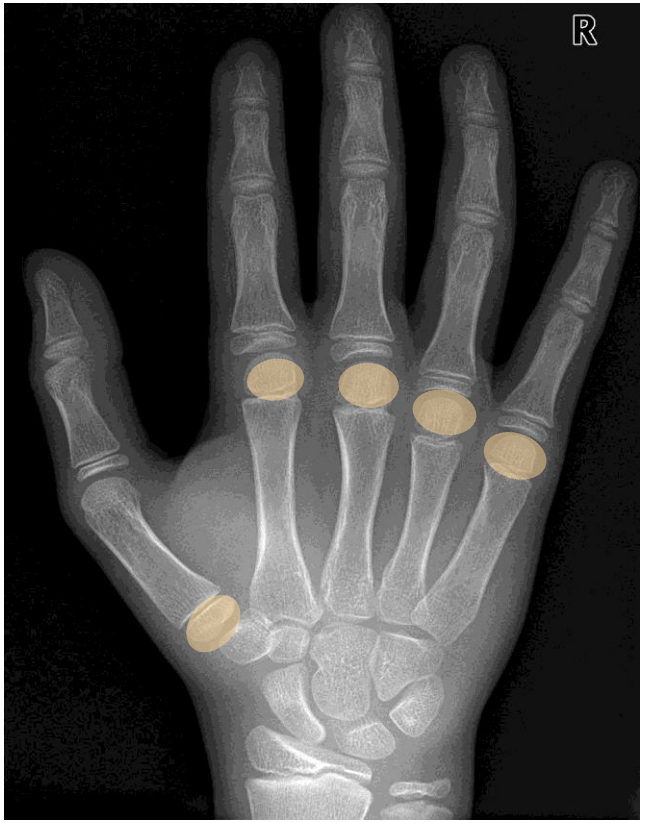

Dig I basale Fuge, proximal metaphysäre Frakturen
Dig V distale Fuge, subkapitale Frakturen

Quelle: PediRad

METACARPALIA-FRAKTUREN

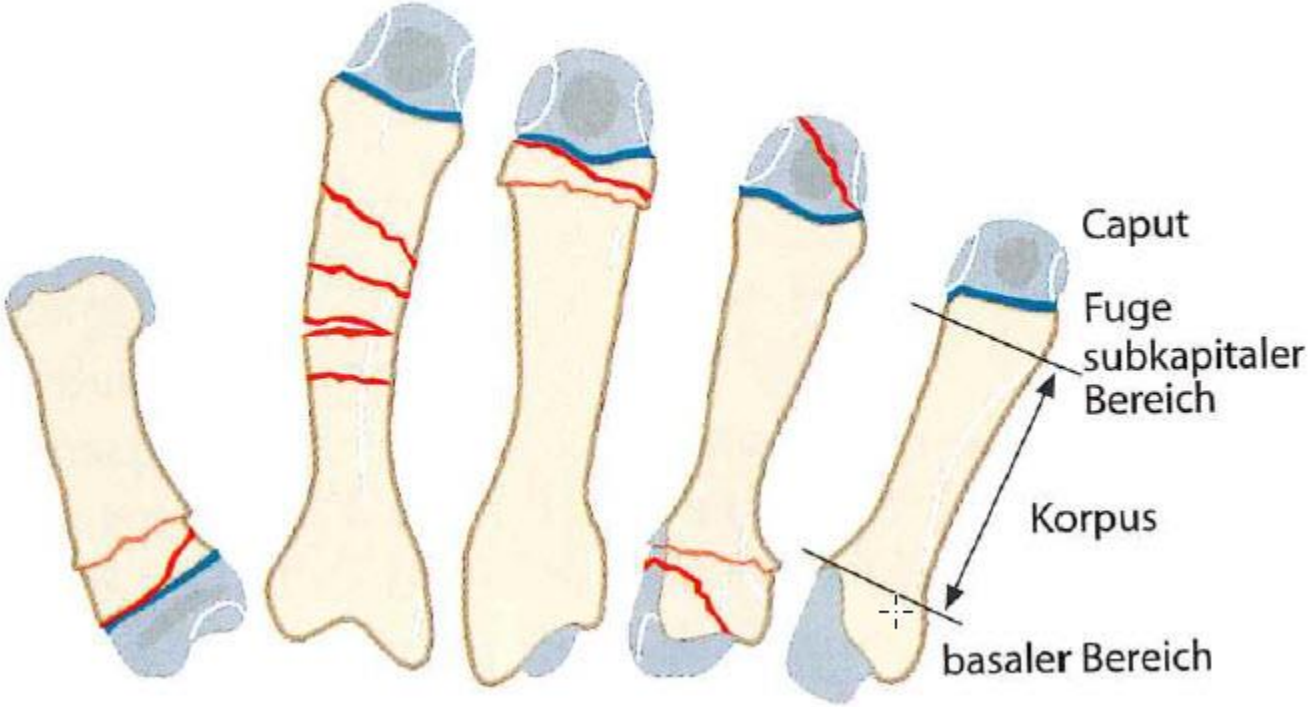

Quelle: Tscherne, Unfallchirurgie im Kindesalter

BOXER`S-FRACTURE

Quelle: Tscherne, Unfallchirurgie im Kindesalter

METACARPALIA-FRAKTUREN

Zuweisung	Achsabweichung
Repo	Meist nur Dig I Basis, Dig V subcapital
OP	Selten, instabile Frakturen Dig I: Kirschnerdraht Spickung Dig V: > 30° ESIN
Gips	4 Wochen
Kontrollen	1 Wo gipsfreies Stellungs-Röntgen 4 Wo gipsfreies Konsolidations-Röntgen 6 Wo Funktionskontrolle
Cave	KEIN Remodelling: Rotationsfehler, Radial- / Ulnardeviation

PHALANX-FRAKTUREN

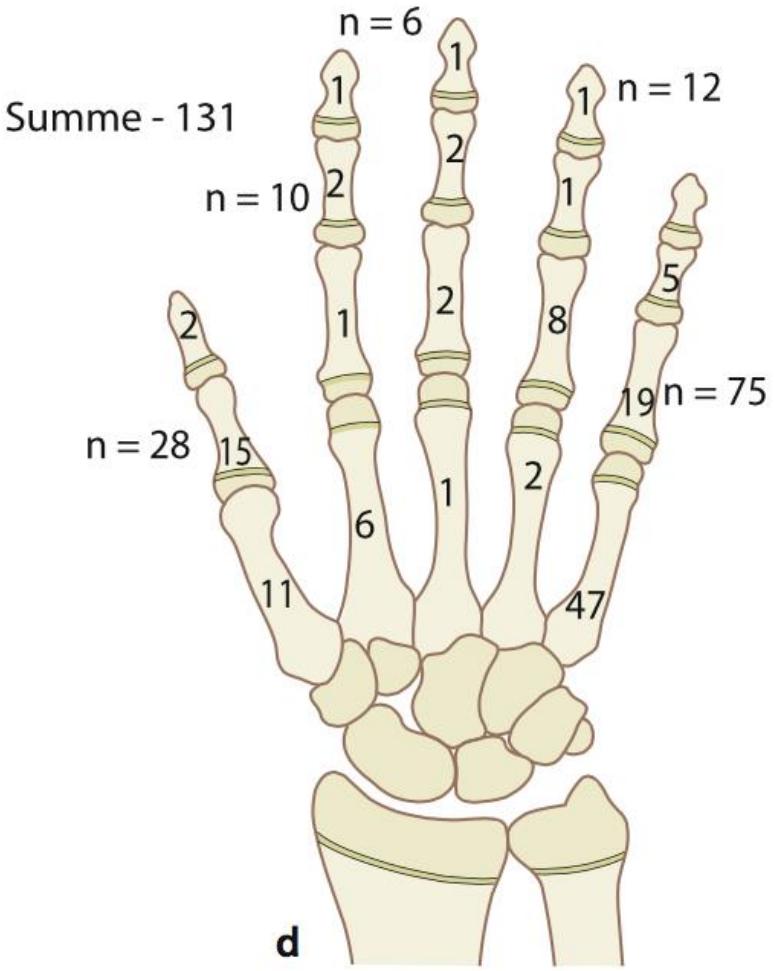

Quelle: Dietz, Praxis der Kinder und Jugendtraumatologie

PHALANX-FRAKTUREN

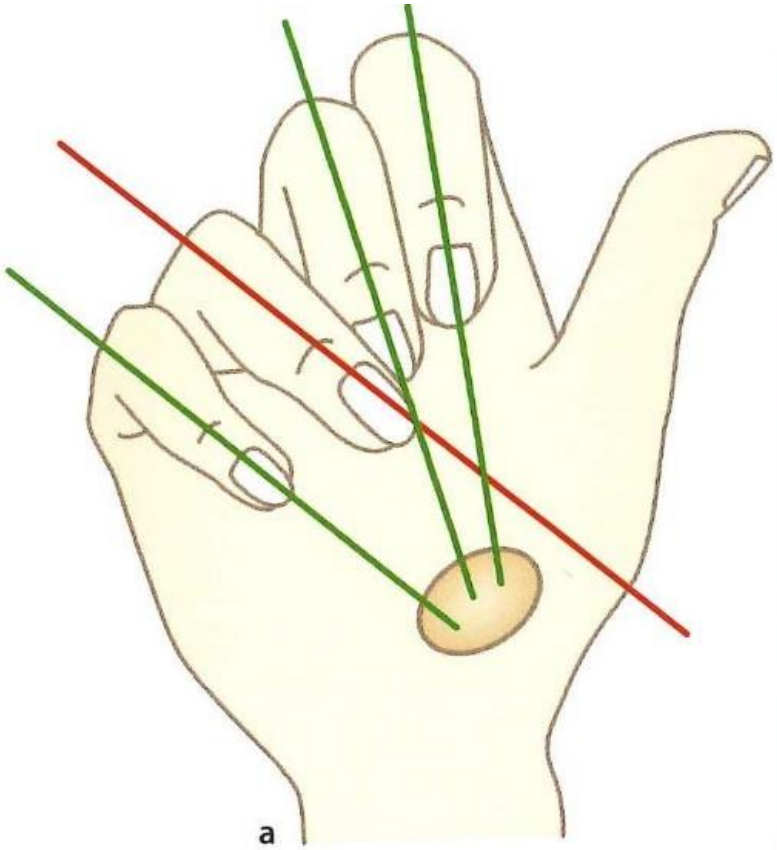

Quelle: Dietz, Praxis der Kinder und Jugendtraumatologie

PHALANX-FRAKTUREN

Quelle: PediRad

PHALANX-FRAKTUREN

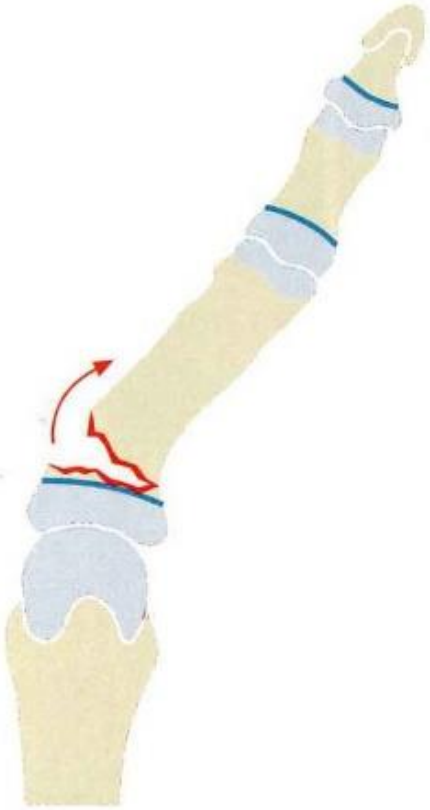

Quelle: Dietz, Praxis der Kinder und Jugendtraumatologie

ENDGLIED-FRAKTUREN

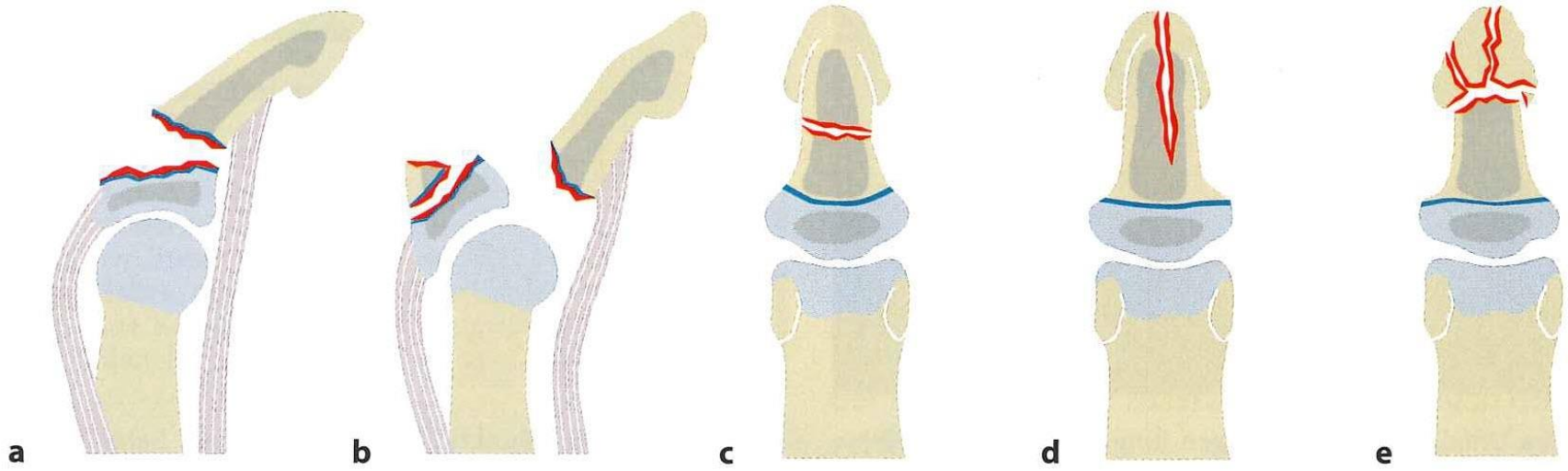

Quelle: Dietz, Praxis der Kinder und Jugendtraumatologie

PHALANX-FRAKTUREN

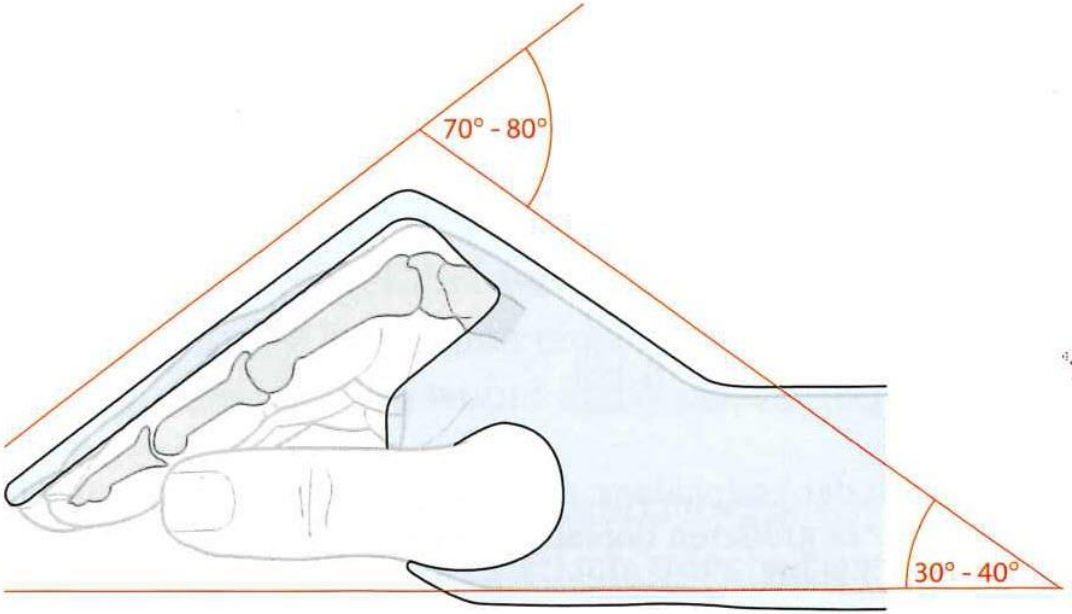

Quelle: Dietz, Praxis der Kinder und Jugendtraumatologie

PHALANX-FRAKTUREN

Zuweisung	Achsabweichung
Repo	Jeder Rotationsfehler Sichtbare Radial- / Ulnardeviation
OP	Selten, instabile Frakturen Kirschnerdraht-Spickung
Gips	4 Wochen Intrinsic Plus, Buddy loops
Kontrollen	1 Wo gipsfreies Stellungs-Röntgen 4 Wo gipsfreies Konsolidations-Röntgen 6 Wo Funktionskontrolle
Cave	KEIN Remodelling: Rotationsfehler, Radial- / Ulnardeviation

WEICHTEILVERLETZUNGEN

Streck-/Beugesehnen

Tief penetrierende Wunde?

↓

Verletzung Sehnen, Nerven?

↓

Chirurgische Exploration!
(meist in Narkose)

WEICHTEILVERLETZUNGEN

Strecksehnen – knöcherne Avulsion

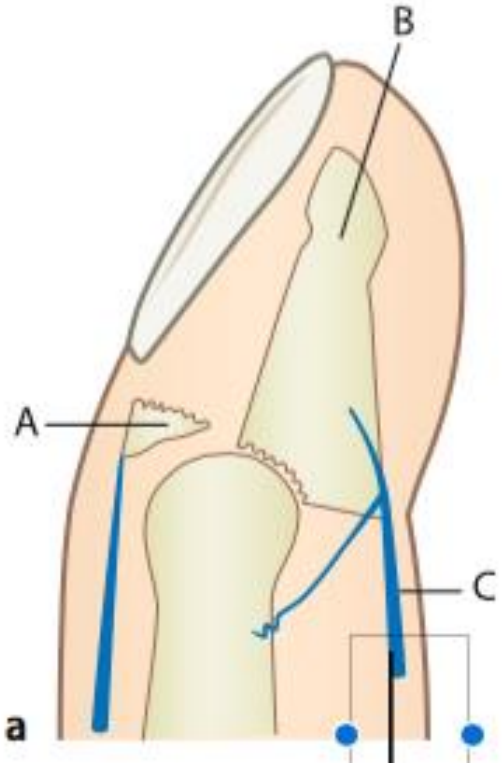

WEICHTEILVERLETZUNGEN

Strecksehnen – knöcherne Avulsion

Zuweisung	Dislokation, Instabilität
Repo	Selten notwendig
OP	Fixierung mit axialem Kirschner-Draht/Kanüle
Immobilisation	2-3 Wochen Intrinsic Plus Gips oder Stack`sche Schiene
Kontrollen	1 Wo nur bei Instabilität 3 Wo klinisch, ggf. gipsfreies Konsolidations-Röntgen
Cave	Bei Nagelluxation an Salter 3 Fraktur denken

WEICHTEILVERLETZUNGEN

Beugesehnen

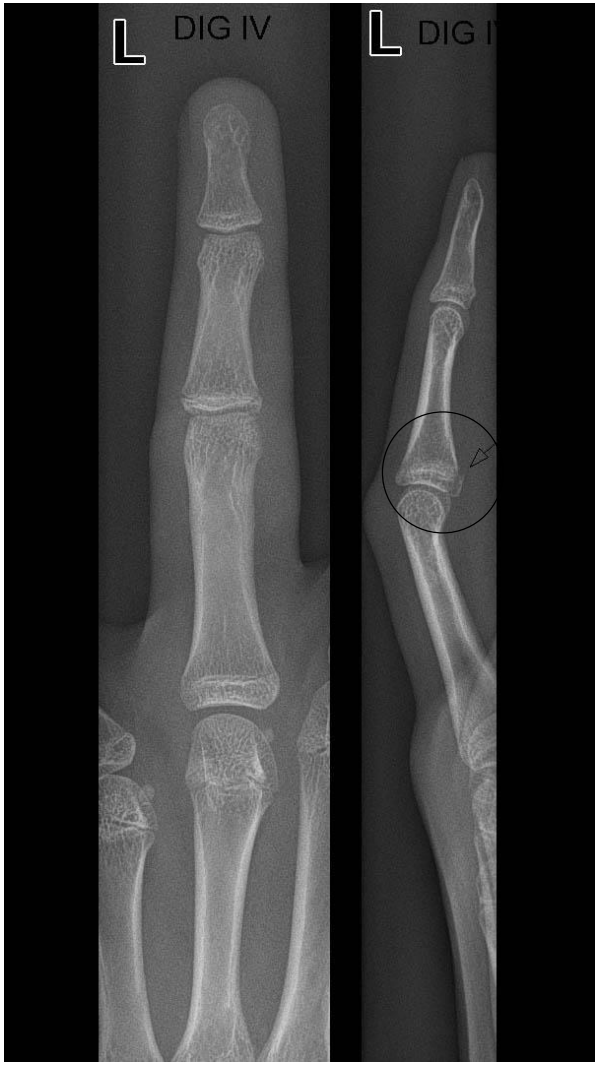

Quelle: PediRad

WEICHTEILVERLETZUNGEN

Beugesehnen

Quelle: www.3pointproducts.com

WEICHTEILVERLETZUNGEN

Beugesehnen – knöcherne Avulsion

Zuweisung	Erheblicher Gap, instabiles Gelenk
Repo	Selten
OP	Selten
Gips	Buddy loops
Kontrollen	2 Wo klinische Konsolidationskontrolle

WEICHTEILVERLETZUNGEN

ohne Substanzdefekt - Nagelluxation

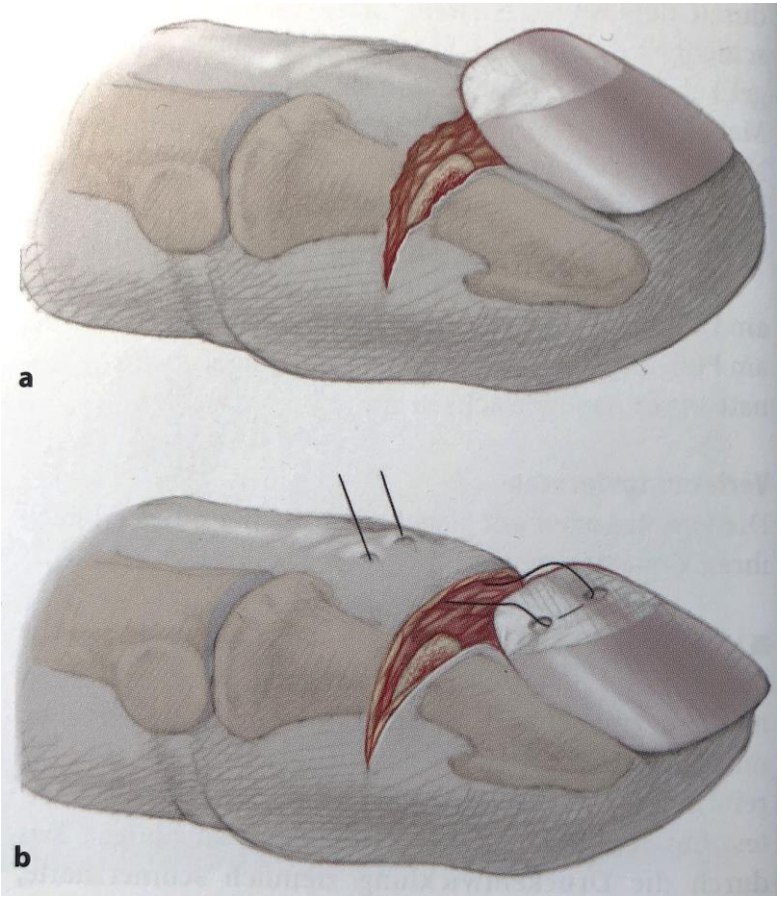

Quelle: Tscherne, Unfallchirurgie im Kindesalter

WEICHTEILVERLETZUNGEN

ohne Substanzdefekt - Nagelluxation

Quelle: Dietz, Praxis der Kinder und Jugendtraumatologie

WEICHTEILVERLETZUNGEN

mit Substanzdefekt – Endglied-Amputation

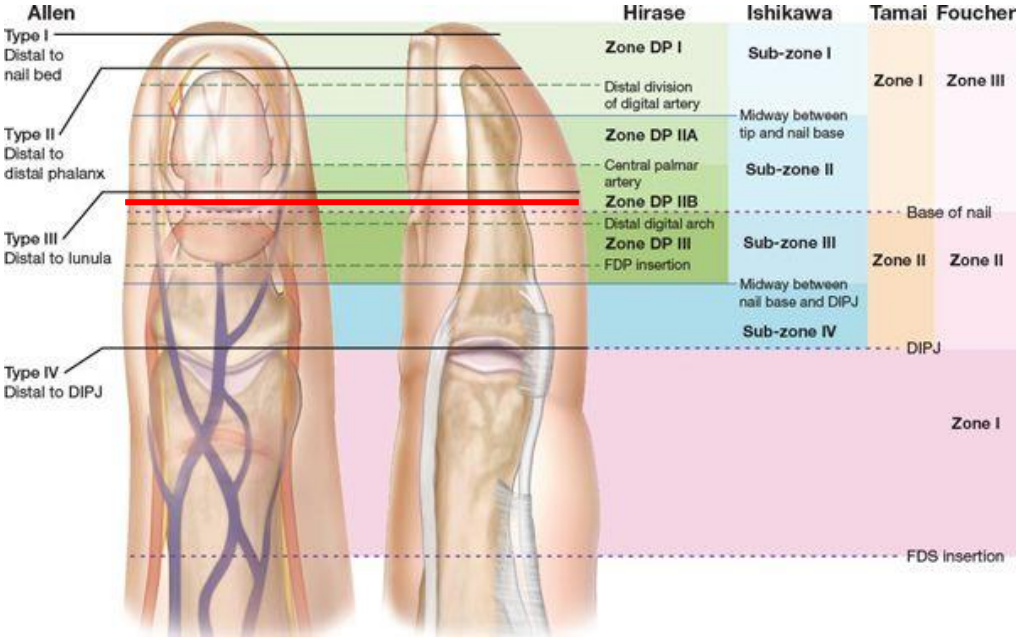

Quelle: www.doctorlib.info

WEICHTEILVERLETZUNGEN

mit Substanzdefekt – Endglied-Amputation

Quelle: Tscherne – Unfallchirurgie im Kindesalter

WEICHTEILVERLETZUNGEN

mit Substanzdefekt - Endglied-Amputation

Quelle: Hoigne, Schw Med Forum 2014

WEICHTEILVERLETZUNGEN

mit Substanzdefekt - Endglied-Amputation

Quelle: Hoigne, Schw Med Forum 2014

WEICHTEILVERLETZUNGEN

mit Substanzdefekt - Endglied-Amputation

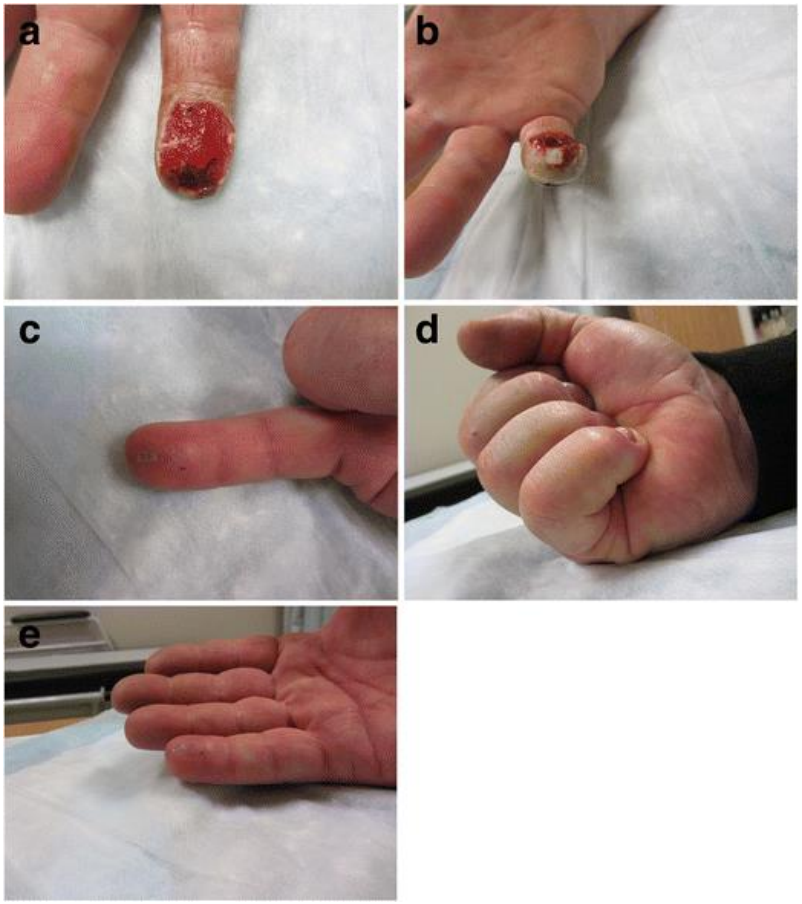

TAKE HOME MESSAGE

Achsfehler außerhalb der Bewegungsebene korrigieren

Stabile Frakturen frühfunktionell behandeln

Tiefe Wunden korrekt explorieren

Amputationen im Nagelbereich → Okklusiv-Verband

Meist keine Antibiotika bei Endgliedverletzungen nötig

DANKE

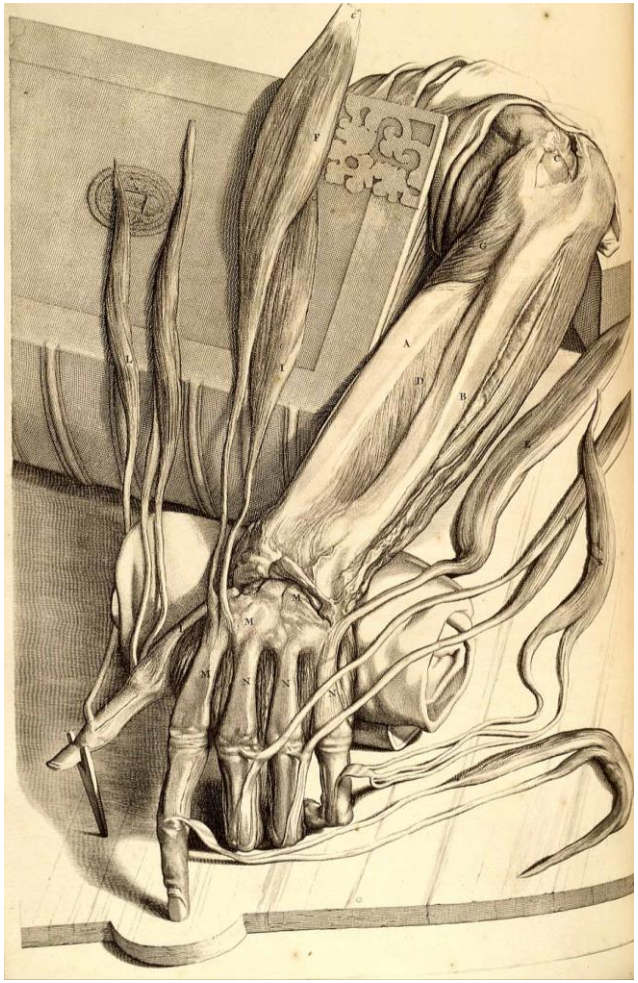

Andreas.Bartenstein@insel.ch